

# Značaj pravilnog obrezivanja kopita i potkivanja konja

---

Jurić, Bernardica

Undergraduate thesis / Završni rad

2020

*Degree Grantor / Ustanova koja je dodijelila akademski / stručni stupanj:*

**Josip Juraj Strossmayer University of Osijek, Faculty of Agrobiotechnical Sciences Osijek /  
Sveučilište Josipa Jurja Strossmayera u Osijeku, Fakultet agrobiotehničkih znanosti Osijek**

*Permanent link / Trajna poveznica:* <https://um.nsk.hr/um:nbn:hr:151:793261>

*Rights / Prava:* [In copyright](#) / [Zaštićeno autorskim pravom.](#)

*Download date / Datum preuzimanja:* **2025-03-23**



Sveučilište Josipa Jurja  
Strossmayera u Osijeku

**Fakultet  
agrobiotehničkih  
znanosti Osijek**

*Repository / Repozitorij:*

[Repository of the Faculty of Agrobiotechnical  
Sciences Osijek - Repository of the Faculty of  
Agrobiotechnical Sciences Osijek](#)



DIGITALNI AKADEMSKI ARHIVI I REPOZITORIJ

SVEUČILIŠTE JOSIPA JURJA STROSSMAYERA U OSIJEKU  
FAKULTET AGROBIOTEHNIČKIH ZNANOSTI

Bernardica Jurić

Preddiplomski sveučilišni studij

Smjer Zootehnika

**Značaj pravilnog obrezivanja kopita i potkivanja konja**

Završni rad

Osijek, 2020.

SVEUČILIŠTE JOSIPA JURJA STROSSMAYERA U OSIJEKU  
FAKULTET AGROBIOTEHNIČKIH ZNANOSTI

Bernardica Jurić

Preddiplomski sveučilišni studij Poljoprivreda

Smjer Zootehnika

**Značaj pravilnog obrezivanja kopita i potkivanja konja**

Završni rad

Osijek, 2020.

SVEUČILIŠTE JOSIPA JURJA STROSSMAYERA U OSIJEKU  
FAKULTET AGROBIOTEHNIČKIH ZNANOSTI

Bernardica Jurić

Preddiplomski sveučilišni studij Poljoprivreda

Smjer Zootehnika

**Značaj pravilnog obrezivanja kopita i potkivanja konja**

Završni rad

Povjerenstvo za ocjenu i obranu završnog rada

1. prof. dr. sc. Mirjana Baban, mentor
2. dr. sc. Maja Gregić, član
3. doc. dr. sc. Tina Bobić, član

Osijek, 2020.

## TEMELJNA DOKUMENTACIJSKA KARTICA

---

Sveučilište Josipa Jurja Strossmayera u Osijeku  
Fakultet agrobiotehničkih znanosti u Osijeku  
Preddiplomski sveučilišni studij Poljoprivreda, smjer Zootehnika  
Bernardica Jurić

Završni rad

### **Značaj pravilnog obrezivanja kopita i potkivanja konja**

**Sažetak:** Kopito predstavlja modificiranu kožnu tvorevinu. Građom je prilagođeno različitim opterećenjima. Zdravlje kopita značajno može utjecati na cjelokupno zdravstveno stanje konja. Potkivanje i obrezivanje trebaju biti redoviti, u pravilnim razmacima, sa idealnim, konju prilagođenim potkovama. Svaka nekvalitetna ili nedovoljna njega kopita može dovesti do razvoja raznih negativnih situacija poput infekcija, nepravilnog stava konja, loše oblikovanih kopita, bolesti kopita itd. Obrezivanje je stručan postupak obrade kopita kako bi se konju omogućilo nesmetano i lagodno kretanje. Postoji klasično obrezivanje kopita i barefoot. Barefoot je sve popularniji način obrezivanja konja koji se ne moraju potkivati jer imaju zdrava, čvrsta i oblikovana kopita. Potkivaju se sportski i radni konji koji su jako često u radu te se potkivanjem smanjuje trošenje kopita. Također se potkivaju konji koji imaju slaba, neoblikovana kopita koja su podložna pucanju i lomljenju. U posljednjih nekoliko godina, proizvodnja potkova je toliko uznapredovala da za sve nepravilne oblike kopita postoje višestruka rješenja za oporavak. Rendgen se sve više koristi prilikom potkivanja da bi se provjerilo stanje kopitnog mehanizma i da se na temelju snimljenog odabere idealna potkova za konja. Bolesti kopita se otkrivaju u ranijim fazama razvoja te se na temelju otkrića i dogovora veterinarara i potkivača određuje terapija i liječenje.

**Ključne riječi:** konj, kopito, potkova, obrezivanje, potkivanje

30 stranica, 22 slike, 20 literaturnih navoda

Završni rad je pohranjen u Knjižnici Fakulteta agrobiotehničkih znanosti, Osijek i u digitalnom repozitoriju završnih i diplomskih radova Fakulteta agrobiotehničkih znanosti Osijek.

## BASIC DOCUMENTATION CARD

---

University Josip Juraj Strossmayer of Osijek  
Faculty of Agrobiotechnical Sciences Osijek  
Undergraduate University Study of Agrobiotechnics, course Zootechnique  
Bernardica Jurić

BSc Thesis

### **The importance of proper hoof trimming and horseshoeing**

**Summary:** The hoof is a modified leather formation. The material is adapted to different loads. Hoof health can affect a horse's overall health. Horseshoeing and trimming should be regular, at regular intervals, with ideal, adjusted to custom horseshoes. Any poor or insufficient care of the hoof can lead to the development of various negative situations such as infection, wrong condition of the horse, poorly shaped hooves, hoof disease etc. Hoof trimming is a professional procedure of hoof processing to allow the horse to move freely and comfortably. There is a classic hoof trimming and barefoot trimming. Barefoot is an increasingly popular way of trimming horses that do not have to be shod because they have healthy, firm and shaped hooves. Sport and work horses are shod, who are very often in working, and horseshoeing has reduced hoof wear. Horses that have weak, unshaped hooves that can withstand constant cracking and breaking are also shod. In recent years, horseshoe production has advanced so much that are multiple recovery solutions for all irregular hoof shapes. X-rays increasingly used in horseshoes to check the condition of the hoof mechanism and to record the selected ideal horseshoes for the horse. Hoof diseases detected in the early stages of development and revealed and the arrangements of veterinarians and horseshoes determine therapy and treatment.

**Keywords:** horses, hoof, horseshoe, hoof trimming, horseshoeing

30 pages, 22 pictures, 20 references

BCs Thesis is archived in Library of Faculty of Agrobiotechnical Sciences in Osijek and in digital repository of Faculty of Agrobiotechnical Sciences in Osijek.

## SADRŽAJ

1. UVOD.....	1
2. GRAĐA KOPITA .....	2
2.1. Anatomija kopita.....	3
3. NJEGA KOPITA, OBREZIVANJE I POTKIVANJE .....	5
3.1. Obrezivanje.....	6
3.2. Potkivanje .....	11
4. POTKOVE .....	13
5. KORIŠTENJE RENDGENA ZA PREGLED KOPITA .....	17
6. BOLESTI KOPITA .....	19
6.1. Laminitis .....	19
6.2. Ubodne rane .....	20
6.3. Ukov i zakov .....	20
6.4. Navikularni sindrom kopita .....	21
6.5. Bolest bijele linije i keratoma tumor.....	22
7. ZAKLJUČAK.....	23
8. POPIS LITERATURE.....	24

## **1. UVOD**

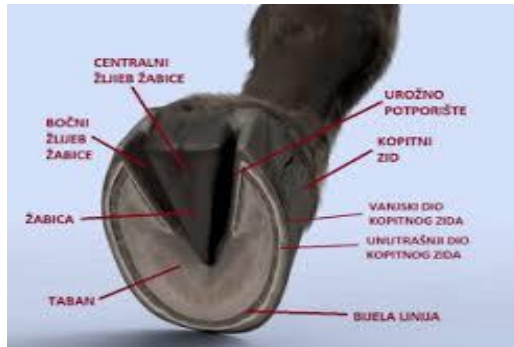Potkivanje, zajedno s njegom i obrezivanjem kopita, čini jedan kompleks radnji koji se izvršava u cilju dobrobiti konja. Engleska poslovice: „No foot, no horse“ govori koliko su zdravlje i snaga kopita važni za cjelokupno zdravstveno stanje konja, ali i o osobi u čijem je vlasništvu konj (Plavšić, 2008.). Konj s lošim kopitima se ne može pravilno kretati pa time ni obavljati nekakav rad (ukoliko služi za rad) ili rekreacijsko jahanje, a pogotovo ne u sportske svrhe. Briga za kopita mora biti redovita, bilo da se radi o rekreacijskom, radnom ili sportskom konju. Nedostatak brige za kopita može uzrokovati razne deformacije stava nogu, zglobova, ali ujedno mogu uzrokovati i razne bolesti kopita. Briga o nogama i pravilno potkivanje su velik doprinos održavanju vitalnosti i općenito, zdravlja konja. Smatra se da je to definitivno jedna od najvažnijih stavki kod svakog uzgajivača, vlasnika, jahača, vozača ili bilo koje osobe koja istinski voli konja i pravilno skrbi o njemu. U ovom završnom radu, osim opisa građe i oblika konjskog kopita navedeni su različiti načini obrade kopita u smislu obrezivanja kopita i potkivanja, preveniranja bolesti kopita, liječenje bolesti te uporaba rendgena u svrhu otkrivanja kopitnih poremećaja. Osim proučene znanstvene i stručne literature u radu su opisana i vlastita iskustva vezano za rad na obrezivanju kopita i potkivanju. Uspoređeni su različiti načini obrade kopita kao inovativne tehnike pravilnog obrezivanja kopita i potkivanja s naglaskom na preventivu zaštite kopita, liječenje i dobrobit konja.

## 2. GRAĐA KOPITA

Kopito predstavlja modificiranu kožnu tvorevinu. Svojom građom prilagođeno je različitim opterećenjima. Anatomske razlikujemo tri osnovna dijela: zid kopita, petu i žabicu. Osim toga, na kopitu razlikujemo još rub i krunu kopita. Rub kopita je mjesto kože noge na kopitu u vidu područja širine 5 mm bez dlake. Kruna kopita je dio koji se nalazi neposredno iznad ruba kopita (Radišić, 2009.). Kako jedan „prst“ (tj. kopito) mora nositi cijelu težinu konja, ono je od iznimne vitalne važnosti za konja. Na zidu kopita razlikujemo vanjsku (konveksnu) i unutarnju (konkavnu) površinu. Unutrašnji dio zida kopita je bijel jer ne sadrži pigment, za razliku od vanjskog. Fleksibilniji je zbog veće količine vlage, što mu omogućava bolju pokretljivost i na taj način osigurava da su pokreti kopita zaštićeni od prevelikog šoka, te dopušta da se kopitna kost i unutarnji zid kopita mogu kretati u suprotnim pravcima bez gubitka čvrstoće njihove veze. Zid kopita je dio kopita kojem se pridaje najviše pažnje. On nosi većinu konjske težine, te se smatra subjektom za nošenje i traumu. Kopitni zid možemo vidjeti dok konj stoji, te se tada može vidjeti da je kopitni zid na prstima (dorzalnom dijelu kopita) duži, dok je kraći na palmarnom dijelu (peta). Zid je sastavljen od tri različita dijela: pigmentiranog sloja, vodene linije i bijele linije. Vanjski dio kopita je pigmentiran i znatno čvršći od unutarnjeg. Njegova uloga je da nosi težinu konja, štiti unutrašnje strukture, kao i da se ponaša kao opruga, skladišteći i oslobađajući energiju tijekom različitih faza koraka. Zdravi kopitni zid nema pukotine i skoro je nepropustan (Radišić, 2009.). Žabica je građena od nepotpuno keratinizirane rožine. U svom središnjem dijelu ima žlijeb – centralni žlijeb (sulcus), koji se proteže do dvije petne izbočine. Ona je tamno sive boje i gumenaste konzistencije, predlaganjem svojih funkcija kao apsorber šoka i kao alat za rukovanje na tvrdim i mekšim terenima. Nezdrava žabica sklona je infekcijama, koje, ako se ne tretiraju, mogu dovesti do značajnijih promjena u strukturi i uzrokovati šepanje. Ima ulogu u apsorpciji šoka, u cirkulaciji, te zaštiti osjetljivih struktura ispod. Kod konja u stajama, žabica se ne troši, ali razgrađuje se aktivnošću bakterija i gljivica, na nepravilnu, mekanu i smanjenu površinu. Kod puštenih, slobodnih konja, ona otvrdne u zadebljalu strukturu s ravnom površinom. Taban je područje kopita unutar bijele linije, ne uključujući rožna potporišta i žabicu. Njegova funkcija je zaštita struktura koje se nalaze ispod, ali također osigurava i potporu, preuzimajući određenu težinu od zida kopita. Bijela linija spaja taban sa zidom kopita. Štiti kopitnu kost od bakterijskih infekcija. Kopitna kost osigurava snagu i stabilnost kopita. Nema srži. Veliki broj sitnih krvnih žila prolazi oko i kroz nju. Tetive i ligamenti se pričvršćuju za ovu kost (Radišić, 2009.). Debljina i otpornost potplata je važna,

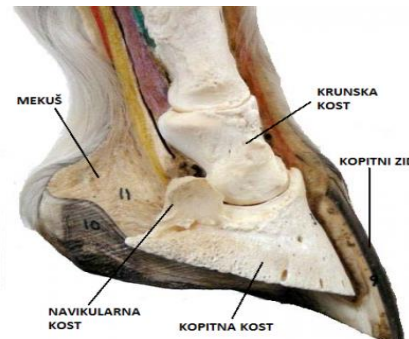


jer ona štiti kopitnu kost od ozljeda i prijeloma izazvanih oštrim i jakim izbočinama, te nejednakim površinama od koje konj može neočekivano udariti. Potplat je inače prva linija obrane između konja i zemlje. Trebao bi biti debljine između 1,25 i 1,80 cm. Potplat je bijelo-žućkaste boje, nekada i sivkaste.



Slika 1. Dijelovi kopita

Izvor: <https://svijetkonja.ba/grada-kopita/>



Slika 2. Dijelovi kopita

Izvor: <https://svijetkonja.ba/grada-kopita/>

Na kopito djeluju dvije sile, a to su: sila težine tijela i sila protivna pritisku podloge. Kada je noga u fazi opterećenja, tada na kopito djeluju obje sile, stoga se kopito na stražnjoj polovini širi. Kada je u fazi rasterećenja onda se kopito vraća u prvobitno stanje.

Kopitni mehanizam odvija se kroz tri faze:

- Prilikom opterećenja noge, kada putična kost potiskuje krunsku kost koja dalje širi kopitne hrskavice. Krunska kost pod pritiskom potiskuje žabičnu kost kaudalno i dorzalno, a pod pritiskom na rožna potporišta širi se i žabica.
- Pritisak se širi na jastučice, koji se nadovezuju na kopitne hrskavice te dolazi do širenja kopitne čahure u njenom potplatu.
- Posljednja faza kopitnog mehanizma je rezultat djelovanja protusile tla na žabicu, pri čemu se žabica širi lateralno (Radišić, 2009.).

Specifična građa i odnosi petnih struktura kopita omogućuju rad kopitnog mehanizma (Radišić, 2009.) Urožna potporišta i elastične kopitne hrskavice pomične su u proksimalnom dijelu te omogućuju promjene oblika kopita te uz to i pravilno opterećenje distalnog dijela noge. Kopitni mehanizam također ovisi i o pravilnosti oblika kopita.

## 2.1. Anatomija kopita

Kopito je distalni dio ekstremiteta koji se sastoji od:

- trećeg članka trećeg prsta odnosno kopitna kost (*phalanx distalis s. tertia*)
- dio drugog članka trećeg prsta odnosno krunska kost (*phalanx media s. secunda*)
- kopitnog zgloba (*articulatio phalangis tertiae*)

- distalne sezamoidne kosti, odnosno žabične kosti (*os sesamoideum ph. tertiae*)
- ligamenata
- tetiva esktenzora i dubokog fleksora prsta
- krvnih žila, živaca i kopitne hrskavice

Kopitna kost se smatra najdonjom kosti prsta konja koja služi kao kalup kopitu i daje mu oblik i čvrstoću. Kopitna kost na prednjoj nozi je okrugla, dok je na stražnjoj nozi više jajastog oblika. Žabična kost je mala kost, koja je nalik čunjiću, leži između granastih produženja kopitne kosti. Pričvršćena je pomoću vezova za stražnji rub kopitne kosti te tako upotpunjava kopitni zglob sa stražnje strane. Tetiva sagibača se diže po njezinoj donjoj ploči, dok gornja ploča nosi zglobnu površinu. Krunska kost se nalazi između kopitne i putične kosti, a s njima je povezana pomoću zglobova. To je kratka kost koja na sebi ima zaobljenu prednju, a ravnu stražnju površinu. Na sebi, također, ima tzv. naslon krunske kosti na koji se sa svake strane pričvršćuju sagibačke tetive.

### **3. NJEGA KOPITA, OBREZIVANJE I POTKIVANJE**

Zdravlje kopita značajno može utjecati na cjelokupno zdravstveno stanje konja. Redovitim savjetovanjima s veterinarima i potkivačem možemo se redovno educirati o što boljem održavanju kopita. Osim redovite njege, postoje više važnih čimbenika kojima se može utjecati na zdravlje kopita:

- **SMJEŠTAJ** - prostor u kojem držimo konja mora biti čist, bez loših stranih stvari kao što su čavli, bodljikave žice ili bilo koji drugi materijal koji može značajno naštetiti zdravlju kopita, a ujedno i uzrokovati neplanske troškove. Ako konj povremeno natapa kopita u blatu ili vodi, tada će kopito biti mekano i puno lakše za obraditi, no ako je stalno u suhom bez ikakve mogućnosti da se kopito natapa, ono će biti suho i postoji mogućnost da će se kopito okruniti ili puknuti sa strana.
- **HRANIDBA** - reguliranjem hranidbe konja, postoje manje mogućnosti oboljenja nogu, što ujedno smanjuje iskrivljenja kopita uslijed oticanja zglobova. Velike količine neizbalansirane hrane mogu naštetiti konju u smislu probavnih tegoba (kolike, zapetljaji crijeva, grčevi itd.) te također u smislu zdravlja nogu, pa i kopita. Primjerice, zabilježeno je da velike količine kukuruza u obroku, čiju energiju iz obroka konji ne uspijevaju potrošiti u radu, mogu izazvati oticanje zglobova, što se manifestira lošim stavom nogu, a i uzrokovanje krivog rasta kopita.
- **POSTUPANJE I RUKOVANJE** - ždrebad se treba od malih nogu polagano učiti na podizanje nogu i njegu kopita, kako u dobi odrastanja i prvog potkivanja ne bi pravili probleme.
- **OBREZIVANJE** - prerasla kopita obrezuju se da bi se konj mogao što prirodnije kretati. Obrezivanjem osiguravamo ravnu površinu kopita s donje strane. Obrezivanje se može vršiti i na poseban način, tako da se konju poboljša kretanje.
- **POTKIVANJE** - vrši se samo ako je to potrebno iz nekih opravdanih razloga (npr. kopito se troši više nego što uspijeva izrasti, radi poboljšavanja performansi konja ili radi sprječavanja trauma ili smanjenja urođenih deformacija) (Stanković, 2008.).

Njega kopita započinje već u 3. i 4. tjednu starosti ždrebeta, jer se tada stvaraju žabične brazde u kopitu koje nastaju kao posljedica truljenja fetalnog kopita koje raste tijekom embrionalnog razvoja. Ako se već u mladosti konja s kopitom ne postupa pravovaljano, kopito može krenuti nepravilno rasti te zbog toga jako često izraste usko kopito. Osnovna njega kopita se u pravilu treba izvršavati svaki dan. U svakodnevnu njegu kopita ubrajamo: čišćenje vanjskog zida kopita radi smanjenja inficiranja urinarnim bakterijama, čišćenje

žabice od fekalija, premazivanje kopita kremama koje štite kopito, natapaju ga i štite od lošeg utjecaja bakterija iz zraka i stelje. Osim svakodnevne brige i pregleda kopita, obavezno je pregledati kopito prije i poslije jahanja, upravo zbog mogućnosti da se konj nabode na nešto oštro što može prouzrokovati infekciju kopita. Jednom tjedno, potrebno je kopita oprati u vodi, dobro iščetkati grubom četkom, te ih namazati posebnom mašću koja sadrži hranjive tvari koje su potrebne da kopito ostane dovoljno vlažno, zdravo i čvrsto. Također, u modernije doba postoje i preventivni sprejevi, kreme i ulja koje sprječavaju trulež kopita.



Slika 3. Strugač za kopita (pik)

Izvor: <https://potkivanjekonja.com>



Slika 4. Ulje protiv truleži kopita

Izvor: <https://potkivanjekonja.com>



Slika 5. Čišćenje kopita strugačem (Foto: Jurić, B. 2020.)

### 3.1. Obrezivanje


Obrezivanje ili korekcija kopita je stručan postupak obrade kopita kako bi se konju omogućilo nesmetano i lagodno kretanje. Obrezivanje kopita je danas uobičajen postupak, jer moderni konji ne žive na način kao divlji. Divlji konji su se u potrazi za hranom svakodnevno kretali po različitim konfiguracijama terena te tako prirodno trošili kopita. Moderni konji, rekreacijski i sportski, provode većinu vremena u pravilu u stajama, izuzev konja koji dane provode na paši (ljeti najčešće) ili ako su u treningu. Zbog premalog kretanja, konju se na taj način ne mogu trošiti kopita. U prosjeku, kopito raste 5-10 milimetara svaka 4 tjedna. Rast kopita (otprilike 1 milimetar po tjednu) je sporiji zimi, kada su dani kraći. Obrezivanje ili potkivanje konja, zavisno od njihove namjene, kod rekreacijskih se obavlja svaka 2,5-3 mjeseca, dok kod sportskih svakih 6-8 tjedana. Također, to može biti i češće ili

rjeđe, jer se svaki konj razlikuje od drugog, stoga ni rast kopita nije isti. Korekcijom kopita nastojimo konju omogućiti kretanje na način što manjeg podizanja pete od tla, kako bi preokret kopita bio što brži i konju lakši, jer prilikom kontakta kopita sa zemljom, peta prva dodirne tlo. Takvim pristupom korekcije kopita postiže se da sile u tetivama sagibača (fleksorne tetive – duboka i površinska) budu najmanje moguće. S druge strane, ako se koristi potkova, onda je drugačiji način obrezivanja. Vrlo često se postavlja pitanje može li konj biti bos, točnije, bez potkova. U načelu, može. Ali treba naglasiti da, osim kvalitetnog, stručnog i redovitog obrezivanja kopita, od iznimne je važnosti način držanja konja i higijena okoliša u kojoj konj boravi te način hranidbe. To su čimbenici koji su izvan utjecaja potkivača/ obrezivača, a isključivo su odgovornost vlasnika. Prije samog akta obrezivanja, potrebno je prvo očistiti i pripremiti kopito za obrezivanje. To se radi tako da se prvo uklone nečistoće s kopita, odnosno žabice. Potreban nam je strugač s četkom za čišćenje kopita (pik), noževi za čišćenje kopita i stalak za nogu odnosno kopito, tzv. „bok“. Čišćenje kopita obuhvaća više radnji:

- čišćenje tabana do stanja urednosti, do zdrave površine
- uklanjanje izraslih dijelova žabice

Nakon pripreme kopita, započinje sam akt obrezivanja. Potrebni alati za obrezivanje su: kliješta za obrezivanje, gruba i meka turpija. Obrezivanje uvijek započinje od pete pa prema prednjem dijelu kopita i završava na suprotnoj strani pete. Za ravnanje ruba kopita koristi se gruba turpija koju potkivač povlači samo po rubu, nikako po samom kopitnom zidu. Kada se ugladi rub kopitnog zida, uzima se glatka turpija kojom se poravnava kopitni zid, kako bi dobili pravilno obrezano kopito. Kopito mora biti cijelom dužinom ravno, a to se najbolje provjeri ako se turpija stavi uz kopitni zid. Ukoliko kopito ne prati liniju turpije, onda je kopito pogrešno obrezano. Procjena balansa je subjektivna, odnosno, kada konj stoji, po pravilu bi trebao stajati cijelim kopitom na tlu. Ukoliko se konj ne osloni na tlo cijelim kopitom dok stoji, ili ako u pokretu kopito ne gazi cijelom površinom, to je nepravilan stav kopita koji može dovesti do raznih istegnuća tetiva. Kopito, kičica i rameni ugao moraju biti paralelni. Žabica i taban moraju biti dobro očišćeni i glatko ostrugani i obrezani (Stanković, 2008.). Dužina kopita propisana je potkivačkim standardom za pojedine pasmine konja. Ako se kopito obreže previše, može doći do nabijanja žabice, stvaranja žulja koji može izazvati bol kod stajanja i rada s konjem. Prije samog postupka potkivanja, potrebno je pripremiti i oblikovati kopitni zid. Kopito mora biti glatko, bez ikakvih ostataka sa strane, a to se postiže turpijom. Kada je konj neko vrijeme bio bos, odnosno bez potkova, i kada se radi samo korekcija kopita, onda se skidaju samo oni izrasli dijelovi kopita, koji ako se ne odsjeko,

moгу izazvati pucanje ili razdvajanje kopita. Ukoliko je konj bio potkovan, treba ga raskovati (skinuti potkove i obrezati kopito, tj. ukloniti izrasli dio kopita i žabice). Ukoliko se konja planira ostaviti „bosim“, onda se kopito ostavlja malo duže, kako se ne bi potrošio zdravi dio kopita i tako uzrokovao zdravstveni problem. Do toga može doći zbog različitih uzroka: boravak na betonu, kamenju, suhom tlu koji može izazvati odron ili pucanje kopita (Stanković, 2008.). U današnje vrijeme, za kopita koja su zapuštena ili su srasla u krivi oblik, postoji princip ocrtavanja kopita s donje strane, kako bi se lakše odredio balans kopita. Taj način pomaže kako bi se kopito pravilnije obradilo, bolje prianjalo uz površinu po kojoj konj gazi i time pravilno odvijao mehanizam rada kopita. Profesionalni potkivači imaju razne metode određivanja balansa kopita, za što je potrebno ravnalo i marker. Ovim putem se određuje medijalno/lateralna strana i prednji, odnosno stražnji balans konjskog kopita. Prvo se započinje sa medijalno/lateralnim balansom. Uzme se ravnalo, zatim se po sredini kopita s donje strane povuče ravnina, pazeći da centar žabice bude paralelan s povučenom linijom (slika 6.). Ravnalo se, nadalje, postavi okomito na tu liniju i povuče se nova linija. Pri tome, kada se to učini, mora biti vidljiv kut od 90° napravljen od tih dviju linija (slika 7.).



Slika 6. Paralelna linija sa centrom žabice


Izvor: <https://blog.easycareinc.com/>



Slika 7. Pravi kut između linija


Izvor: <https://blog.easycareinc.com/>

Nadalje, radi se gornji/donji balans, tako što se na vrhu žabice povlači linija, putem okomite linije koja je povučena kroz sredinu kopita (slika 8.). Zatim se se od te linije izmjeri otprilike 25 mm, gdje bi se trebala nalaziti sredina kopita. Zatim se po toj sredini povlači linija te se sa svake strane crta krug na dijelu žabice (slika 9.).



Slika 8. Linija na vrhu žabice

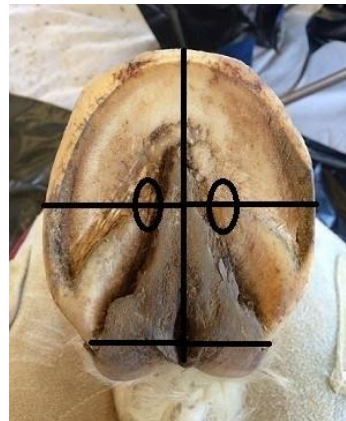
Izvor: <https://blog.easycareinc.com/>



Slika 9. Oznaka sredine kopita

Izvor: <https://blog.easycareinc.com/>


Ako se sve napravi precizno, taj crtež po kopitu trebao bi prikazivati centar rotacije kopita, odnosno gdje se nalazi kopitna kost, kada bi, primjerice, uklonili kopitnu kapsulu (slika 10.).



Slika 10. Prikaz centra rotacije kopita

Izvor: <https://blog.easycareinc.com/diy-checking-hoof-balance/>

Pokazivač dobrog balansa kopita je linija dlake na prijelazu kopitne čahure i noge.



Slika 11. Dobro izbalansiranog kopita

Izvor: <http://www.barefoottrim.com/>




Slika 12. Loše izbalansirano kopito

Izvor: <http://www.barefoottrim.com>

- A) Ravna horizontalna linija po kopitu i zoni dlake
- B) Horizontalna linija od strane do strane na vrhu P2/P3
- C) Udaljenost od A do C sa obje strane kopita koje bi trebale biti jednake s obje strane
- D) Ravna linija od P/1 do P2 od obje strane

- E) Vertikalna linija povučena kroz sredinu, pokazuje da je sredina kopita skoro savršeno postavljena kroz polovicu ekstremiteta



Slika 13. Dobro izbalansirano kopito



Slika 14. Loše izbalansirano kopito

Izvor: <http://www.barefoottrim.com>

Izvor: <http://www.barefoottrim.com>

- A) Ravna linija povučena na zoni dlake (lateralna strana kopita)

- B) Ravna linija povučena od zone dlake do dorzalne strane kopitnog zida

Najpopularniji, ali i najprirodniji oblik korekcije kopita naziva se barefoot, što u prijevodu znači „bosa noga“. Kod barefoot-a se ne koristi potkova, nego se teži da kopito bude oblikovano u obliku potkove te da kopitni zid bude oblikovan tako da djeluje kao prirodna potkova. Danas se način korekcije „barefoot“ metodom vide u gotovo svim vrstama natjecanja: dresura, preskakanje prepona, endurance, galopske i kasačke utrke. Uvijek postoji jedno, a to je da nisu svi ljubitelji barefoot metode. Postoji jako puno opravdanih a i neopravdanih razloga protiv barefoota: konj je stalno potkivan i čini se da mu to odgovara; naređeno potkivanje od strane potkivača, veterinaru, dresurnog suca; nemogućnost pronalaska kvalificiranog barefoot obrezivača itd. Loše izbalansirano kopito može dovesti do razvoja lošeg stava nogu, bolesti kopita te još puno loših ishoda koje mogu značiti loše za konja. Stoga, najvažnije je uspjeti prepoznati loše obrađena kopita i reagirati na vrijeme. Potrebno je i da vlasnik nauči osnove obrezivanja, potkivanja i balansiranja kopita. Mnogi veterinari, a i potkivači, kada ih se pita za mišljenje, smatraju da je za konja bolje da bude barefoot („golog kopita“). Ali, također treba uvidjeti da nije svaki konj za barefoot. Neki konji imaju savršeno zdrava kopita za održavanje „golog“ kopita, dok neki imaju poteškoće zbog kojih ne može izdržati bez potkove. Iz tog razloga, vlasnik konja se uvijek treba konzultirati s potkivačem i veterinarom. Barefoot se ne oblikuje lako, potrebno je jako puno tretmana da bi se kopito oblikovalo kao prirodna potkova. Neka kopita je potrebno oblikovati godinu dana, dok za neka i više od 1 godine. Prilikom prijelaza na „barefoot“, koriste se „konjske čizme“ koje pomažu konju očuvati kopita tijekom dugotrajne pretvorbe kopita. Koriste se prilikom jahanja ili nekih drugih aktivnosti gdje se konj kreće po površini na kojoj može oštetiti svoje kopito. Dokazano je da je lakše prijeći s Barefoota na potkivanje potkovom, nego obrnuto. Kopito za barefoot mora biti čvrsto, zdravo, pravilnog oblika sa



zdravim kopitnim zidom i tabanom. Kopitni zid se oblikuje kao potkova, tako što se kroz par tretmana obrezivanja ostavlja kopitni zid, a unutrašnji dio tabana oblikuje kao tzv. plitica (Slika 16.).



Slika 15. Početak tretmana barefoot  
(Foto: Jurić B. 2020.)



Slika 16. Idealni barefoot  
(Foto: Jurić B. 2020.)

Konj također, osim što mijenja oblik kopita, mijenja i veličinu kopita. Poželjno je da konj ima veća i šira kopita, zbog poboljšanja kopitnog mehanizma koji se odvija tijekom kretanja konja. Barefoot obrezivanje se također, kao i klasično obrezivanje, radi prema potrebi, odnosno zavisno o tome je li se kopito brzo troši, je li brzo izrasta, koliko se s konjem radi, na kakvoj podlozi boravi (u štali 24 sata na dan ili je u lauf štali itd.). Pribor koji se koristi za barefoot obrezivanje je meka i gruba turpija, strugač kopita za čišćenje prljavštine, kopitni nož s dvije oštrice, kopitni nož s jednom oštricom, kliješta za rezanje kopita. Barefoot je za sada manje korišten od potkivanja, iako se sve više vlasnika odlučuje da je barefoot zdraviji za njihovog konja, ali i jeftinija solucija od potkivanja. Loše oblikovano barefoot kopito dovodi do razvoja lošeg stava nogu, lošeg stanja kopita, odlomljivanja kopitnog zida, nabijanja žabice, odnosno stvaranje bolnih i krvavih apcesa. U krajnjem slučaju, dolazi do lošijeg općeg stanja konja.

### 3.2 Potkivanje

Postupak potkivanja započinje pripremom alata koji je potreban za rad. U osnovni potkivački alat ubrajamo: nakovanj, „bok“, potkivački čekić, kliješta za rezanje viška čavala, kliješta za zatezanje čavala, turpija za poravnanje kopita s potkovom (obično meka turpija). Nakon što se kopito pripremi, mjeri ga se kako bi se mogla odabrati idealna potkova. Potkova po mogućnosti treba biti malo veća od samog kopita, jer omogućuje kopitnom zidu da se širi, ukoliko je to potrebno. „Idealna“ potkova se po potrebi malo poravna pomoću velikog čekića i nakovnja, kako bi se u potpunosti prilagodila kopitu. Kada je kopitni balans ujednačen s potkovom slijedi postupak pričvršćivanja potkove pomoću čekića i čavala (Stanković, 2008.). Sa svake strane potkove se zabijaju četiri ili tri čavla, ovisno o pasmini i namjeni

konja, a posebice ako se konj sustiže. Čavli se uvijek zabijaju paralelno, odnosno jedan na prednjem dijelu, drugi na stražnjem i tako redom. Čavli koji su zabijeni u kopito moraju biti u ravnini, ne samo zbog estetike, nego je to ujedno i znak da je posao dobro obavljen. Nakon zabijanja, višak čavla se odsiječe, a potom se čavli zategnu pomoću kliješta za zatezanje. Kapice na prednjoj strani potkove se ravnaju s kopitom pomoću čekića. Na kraju potkivanja pojedini potkivači konju namažu kopita mineralno vitaminskom kremom, koja ima estetsku funkciju, a još važnije je da kopito upija kremu i resorbira hranjive tvari potrebne za održavanje zdravog kopita. Ovakav tip potkivanja se naziva još i potkivanje „na hladno“, a postoji još i potkivanje „na vruće“. Jedina razlika u ova dva potkivanja je u tome što se u potkivanju „na vruće“ potkova grije u potkivačkoj peći što osigurava puno zdraviji način obrade kopita. Potkivanje „na vruće“ pomaže u regulaciji vlage kopita, dolazi do keratinizacije prozirnih vlakana koja izgrađuju kopitni zid, a time i samog kopitnog zida. Nadalje, prednost je što je potkivaču lakše oblikovati potkovu po takvom kopitu, uništavaju se gotovo sve bakterije koje se nalaze na kopitu čime se sprječava njihov ulazak u kopito, a samim time i izazivanje infekcije. U pravilu, postoji još i potkivanje s podmetačem, što dakako, ima svoju funkciju u održavanju kopita. Podmetač može biti komad gume, plastike ili metala koji se stavlja između kopita i potkove (Stanković, 2008.). Svaki konj bi trebao trošiti potkove ravnomjerno. Međutim, nije tako. Postoje jako velike razlike u trošenju potkove, što opet ovisi je li konju izbalansirana potkova, kako konj „gazi“, je li kopito ravno obrezano (Stanković, 2008.) i drugo. Razlozi koji utječu na trošenje potkove su općenito višestruki: najutjecajniji je taj gdje se konj kreće. Potkove se ne troše jednako na zemlji ili na betonu i asfaltu. Drugi razlog je taj da namjena konja također uvelike utječe na trošenje potkove. Jahači konji svoje potkove troše ravnomjerno kao i zaprežni konji, dok konji koji rade na brdovitim terenima troše potkove na prednjem i stražnjem dijelu. Također, neki kasači i galoperi troše svoje potkove u području pete i krakova žabice na prednjim nogama, dok na zadnjim nogama troše samo prednji dio potkove (Stanković, 2008.).

## 4. POTKOVE

Potkova je ravna, najčešće metalna ili aluminijska ploča, koja se stavlja na donju stranu konjskog kopita, a služi kao zaštita istog. Dizajnirana je da bi unaprijedila držanje, hod konja i izvođenje raznih performansi konja. Potkova je najčešće u obliku slova „U“, no u modernije vrijeme dizajniraju se i potkove drugih oblika koje služe liječenju bolesti, ispravljanju stav tijela konja. Potkova može biti izrađena od raznih materijala kao što su aluminij i čelik, plastika, guma i drugo. Oblik i veličinu potkove odabiremo prema obliku kopita, što najčešće procjenjuje potkivač. Kod korekcijskog potkivanja oblik, težina i debljina potkove mogu značajno utjecati na konjski hod. Aluminijske potkove se brže troše nego čelične. Masa potkova se razlikuje od namjene konja. Za sportske trkaće konje, dresurne i zaprežne konje koriste se tanje potkove s lakšom masom, dok se za radne, hladnokrvne konje koriste teže i deblje potkove. Provedena su razna istraživanja forelimb potkova (Gross i sur., 2004.). U tom istraživanju, cilj je bio opisivanje karakteristika potkova koje se upotrebljavaju za trkaće konje na raznim područjima Kalifornije. Rezultati su pokazali da na karakteristike forelimb potkove utječe dob, spol konja, utrka (kasačke ili galopske utrke), dužina staze itd. Istraživanje je bilo provedeno na 730 punokrvnih trkaćih konja. Takva istraživanja pokazuju kolika je važnost pravilnog odabira odgovarajućih i kvalitetnih potkova. Postoji više proizvođača potkova među kojima se najviše ističu proizvođači Kerckhaert i Mustad. Potkove se proizvode od različitih materijala prilagođenih vrsti rada i korištenju konja u različitim disciplinama konjičkog sporta. Potkove od legura se proizvode za siguran hod i odlične performanse konja, a proizvedene su od Aluminijum-Titanium-Magnesijum legura (Curtis, 2006.). EURO CLASSIC potkove su proizvedene u cilju povećanja njihove trajnosti i čvrstoće. Takva potkova ima uzvišen profil, šire su od klasičnih potkova, imaju zaobljeni prednji dio potkove i neobavezan fiksni kraj na petama. Uz potkove od legura, proizvode se i potkove od aluminija koje najčešće potječu od proizvođača Thoro´Bred. Koriste se za Barell racing (utrke s bačvama). Također, mogu se koristiti i kod konja koji trebaju imati brzi start i brzo okretanje. Lakoću brzog okreta omogućava kosi profil na prstima, pomoću čega se smanjuje naprezanje i bol konja (Hernandez i sur., 2005.). Potkove od čelika proizvode se za potkivanje hladnokrvnih pasmina konja, a najpoznatiji proizvođači su: Diamond, Kerckhaert i Werkman. Proizvode razne oblike neterapeutskih čeličnih potkova do raznih korektivnih i terapijskih potkova. Najbolje otkriće čeličnih potkova bila je proizvodnja TFT Navicular potkove. Takva potkova se koristi kod konja koji imaju navikularnu bolest (odnosno poremećaj navikularne kosti). Ova potkova se koristi prije

neurektomije kod konja (operativno uklanjanje pojedinih živaca). Slojevi i naslage na prstima TFT Navikular potkova olakšavaju hodanje konju koji pati od navikularnog sindroma. Njima se smanjuje pritisak na navikularnu kost što osigurava zaštitu zida kopita (Muzzammil i sur., 2004.). Full and half Swedge potkove sadrže upola ili kompletno ispunjenu matricu, a proizvode se isključivo za trkaće/kasačke konje (Santayana, 2009). Osim spomenutih potkova, postoje i Glue – on potkove, odnosno nalijepljene potkove. Potkove koje se lijepe na kopito najviše proizvodi Mustad proizvođač. Postoje 4 vrste Mustad potkova. Razlikuju se Baby cuff koje se koriste za ždrebad (za ispravljanje stava donjih dijelova nogu), a dizajnirane su za ždrebad i minijaturne konje kako bi se spriječilo stavljanje čavala na potkove za manje konje. Druga vrsta Mustadovih potkova na lijepljenje su Easy Glue on potkove koje se koriste za sportske konje. Imaju malu težinu, a proizvode se od aluminijske sačice. Race Glu potkove su treća vrsta Mustadovih potkova koje su dizajnirane isključivo za trkačke konje (Curtis, 1999.). Četvrta vrsta potkova su Glu-II potkove koje su posebno dizajnirane zbog liječenja kopita od nekih oštećenja i bolesti (npr. kronični laminitis, krhki zidovi kopita, pomagalo prije nekih operacijskih zahvata itd.). Jedna od najkorištenijih potkova u konjičkom sportu je Epona potkova koja je fleksibilna i sačinjena od modernih mješavina polimera. Jednako je učinkovita kao i ona potkova koja je pričvršćena čavlima. Može se koristiti u liječenju laminitisa do neke određene mjere. Može biti otvorena ili mrežasta u središnjem dijelu (Santayana, 2009.).

U pravilu, postoji još i potkivanje s podmetačem, što dakako, ima svoju funkciju u održavanju kopita. Podmetač može biti komad gume, plastike, metala čija je funkcija da se nalazi između kopita i potkove (Stanković, 2008.). Postoji više oblika podmetača:

- Podmetač koji prati oblik potkove, ali ne zatvara potpuno kopito, nego omogućuje žabici i tabanu da budu na otvorenom utjecaju zraka, što u nekim slučajevima ne donosi dobar rezultat. Ovakav podmetač se koristi iz dodatne sigurnosti, a osim toga i za promjenu balansa kopita.
- Podmetač koji zatvara kopito s donje strane svojom cijelom površinom, u potpunosti zatvara kopito, pruža jako dobru zaštitu od upadanja kamenčića i stranih tijela u “kopito”. Takav podmetač se koristi ako konj ima osjetljivu žabicu koja se iziritira na ubod zbog prevelike mekoće žabice.

Postoje razne vrste podmetača za potkivanje: klinasti, petni klinasti, bolnička ploča podmetač, podmetači samo za žabicu, plastični podmetači, kožni podmetači (Stanković, 2008.) i drugi. Osim potkova i podmetača, za konjsko kopito mogu se koristiti i „konjske cipele“. Proizvode se od plastike ili gume, a koriste se kao zaštita kopita kada postoji neka

ozljeda. Često se koriste kao zamjena za potkove prilikom prelaska na Barefoot (kopito jako osjetljivo u tom razdoblju, pa mu je potrebna preventivna zaštita), prilikom otpadanja jedne potkove a potkivač nije odmah dostupan. Takve „cipele“ se ne drže na kopitima stalno, nego se stavljaju i skidaju po potrebi. U slučaju da je potrebno držati ih na kopitima duže vremensko razdoblje, onda se povremeno moraju skidati i provjeravati jesu li se stvorili žuljevi ili nekakve patološke tvorbe na kopitu (Runciman i sur., 2004.). Jahaćim konjima se dnevno skidaju „cipele“ na kraju jahanja, iako se mogu ostaviti par dana, ali samo ako su pravilno postavljene. Ukoliko se koriste na ozlijeđenim konjima, iz medicinskih razloga se mogu zadržati na kopitima dulje vrijeme. Svakako ih treba povremeno skinuti i očistiti te provjeriti jesu li našuljale konja ili su se pojavile neobične ogrebotine, nakon čega moraju biti zamijenjene (Runciman i sur. 2004.). Korištenje korektivnih potkova ukazuje na nepravilnost stava konja, nepravilnosti u radu konja (nepravilan hod, kas i galop), kronični laminitis ili nepravilno trošenje potkova uslijed lošeg prianjanja kopita na razne podloge itd. Prilikom odlučivanja je li konju potrebna korektivna potkova, procjenjuju se stav i hodovi konja. Provjera kretanja konja u koraku i kasu se obavlja na način da predvoditelj predvodi konja pred stručnom osobom koja promatra njegove hodove na određenoj udaljenosti (odnaprijed i sa strane). Rezultati takvog pregleda su višestruki. U pravilnom hodu se noge konja pomiču u skladu s tijelom, vrhovi kopita su usmjereni prema naprijed, a donji dio kopita prianja ravnomjerno na podlogu prilikom izvođenja koraka i kasa. Nepravilni hodovi mogu biti uzrokovani nepravilnim postavljanjem potkove, a postoji više grešaka u kretanju:

- Iskrivljenje kopita prema van – pri izvođenju koraka kopito ide prvo prema van, a zatim prema unutra kružno, što rezultira trošenjem vanjske četvrtine potkove.
- Iskrivljenje kopita prema unutra – pri izvođenju koraka kopito ide prvo prema unutra, a zatim prema van (također kružno), zbog čega se troši unutarnja četvrtina potkove.

Na hod konja utječu hromost i obrada kopita, te stavljanje i korištenje prikladne potkove za konja. Prekomjerna dužina kopita uvijek rezultira povećanom fleksijom svih zglobova ekstremiteta, te značajno pogoršava stav konja. Sustizanje je jedan od najčešćih ozljeda konja uzrokovano nepravilnim hodom. Prilikom predvođenja konja u kasu, zadnja noga nagazi na zadnji kraj prednje potkove, što može dovesti do skidanja potkove i mogućnosti raskrvarenja u predjelu kičice. U razvijenom sustavu, osim vizualnog pregleda kopita, koriste se i rendgeni pomoću kojih se odmah uočava unutrašnje stanje kopita i položaj kostiju. Rendgenom se otkrivaju mogućnosti iskrivljenja kopita, krivo srastanje kostiju. Ukoliko se otkriju nepravilnosti kopita, potrebno je savjetovanje s veterinarom zbog utvrđivanja potrebnog liječenja. Pomoću korektivne potkove, potkivaju se i konji s „ravnim

stopalima“. „Ravna stopala“ mogu biti urođena i stečena kao rezultat laminitisa. Ravno stopalo ima širok obujam, prekomjerno kosi zid kopita, nisku petu, izbočenu žabicu i potplat bez konkavnosti. Pritisak na takvo kopito smanjuje se ugradnjom sjedeće potkove. Takva potkova ima široku mrežu širenja, na petama je ravna kako bi omogućila pravilan raspored težine cijelog tijela. Konji sa niskim i slabim petama koji troše najviše vanjsku stranu kopita, potkivaju se potkovama koje imaju široko prijanjanje na podlogu i dovoljno nosivu površinu za teret, odnosno masu konja. Ako takva potkova ne daje pozitivne rezultate, onda se koristi potkova sa uzvišenim petnim dijelom ili s plastičnim klinom. Zbog kroničnih bolesti kopita, proizvedene su i 3D potkove koje ublažavaju i poboljšavaju kretanje konja. Proizvode se najčešće od titana, koji se ujedno pokazao i najboljim materijalom. U početku proizvodnje takve potkove, najviše se koristila za trkaće konje, no kasnije se sve više počela upotrebljavati i za trome konje koji su zbog svoje težine i nepravilne hranidbe oboljeli od laminitisa. Prije korištenja ovakvih potkova, obavezno se radi rendgen kopita prilikom kojeg se uzima „otisak“ kopita kojem se prilagođava 3D potkova. Ovakve potkove raspoređuju težinu kopita dalje od bolnog dijela koje je zahvaćeno npr. laminitisom ili nekom drugom kroničnom bolešću.

## 5. KORIŠTENJE RENDGENA ZA PREGLED KOPITA

U današnje vrijeme, sve se više koristi rendgen za pregled kopita prije samog potkivanja i obrezivanja. Rendgenom se ciljano dobiva slika koja definira položaj kopitne stijenke i njezin odnos prema kosti i tlu. Rendgenska snimka je možda crno – siva, ali je važno očitati abnormalnost kopita koje nisu ispunjene nijansama sive boje. U suradnji vlasnika s veterinarom i potkivačem, koristi se rendgen pomoću kojeg se procjenjuju i uviđaju promjene u odnosu stijenke kopita i unutrašnjih struktura. Na temelju rendgena, određuje se dijagnoza i uspostavlja najpovoljnija terapija za konja. Razlikuje se više snimaka kopita. Najvažniji rendgenski prikaz je LM (lateromedijalni prikaz), a prikazuje odnos kopitne kosti (P3) s kopitnom stijenkom, dorzalnu rotaciju i kutove kopitne kosti. Za LM prikaz, oba kopita (prednja ili zadnja) moraju biti podignuta na blokove (obično se koriste drveni blokovi) iste visine. Kopita koja se pregledavaju rendgenom moraju biti očišćena i pripremljena za rendgen. Snimanje rendgenom se izvodi na čistom i suhom mjestu, sa pristupačnom strujom i svim ostalim potrebnim priborom. Konj mora biti opušten i miran dok ga vlasnik drži za ular i povodac. Položaj kopitne kosti bi trebao biti okomit u odnosu na podlogu na kojoj konj stoji kako bi se mogla procijeniti rotacija kostiju. Drveni blokovi bi trebali imati umetnuti vidljivi marker koji računa površinu tabana i dubinu potplata kopita. Kod normalnog, zdravog kopita, rendgenski snimak bi trebao pokazati 2D sliku, gdje su obje strane donjeg dijela kopita i oba krila kopitne kosti postavljene jedna na drugu. Da bi dobili LM prikaz, kopito se mora označiti barijevom pastom ili se koriste fleksibilne radioaktivne žice koje se mjere na određenu dužinu.

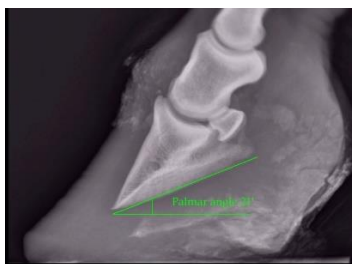

Slika 17. Označavanje kopita za rendgen od linije dlake do polovice kopitnog zida

Izvor: <http://www.thelaminitissite.org/understanding-x-rays.html>

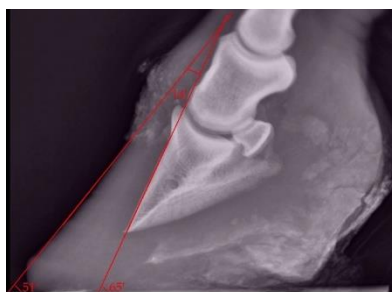
Na kopitu se bilježi zid kopita kojim se omogućuje izmjena dorzalne rotacije, prepoznavanje položaja prsta paralelno s kopitnom kosti koji se koristi za definiranje linije poravnania tijekom obrezivanja. Osim zida kopita, označava se i vrh žabice. Vrh žabice se označava iglom za crtanje ili malim novčićem. Jasna linija tla omogućava izračunavanje palmarnog

kuta (Slika 18.). Rendgen također, osim što snima položaje dijelova kopita, može prikazati i područja s plinovima ili tekućinom koja se pojavljuju usred patoloških promjena.



Slika 18. Rendgenski snimak kuta palmarne kosti

Izvor: <http://www.thelaminitissite.org/understanding-x-rays.html>



Slika 19. Dorzalni kut rotacije

Izvor: <http://www.thelaminitissite.org/understanding-x-rays.html>



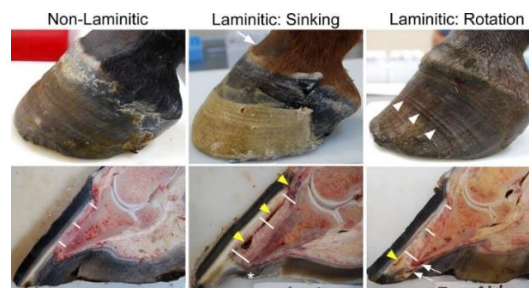## 6. BOLESTI KOPITA

Obrezivanje i potkivanje služi za skraćivanje kopita, a također je i jedan način pravodobne prevencije bolesti. Ukoliko se kopito ne obrađuje u pravilnim razmacima, može doći do raznih bolesti. Simptomi su jednostavni za prepoznati. Jedni od glavnih simptoma bolesti kopita su šepanje, držanje noge u zraku, ležanje, istrzavanje kopita potkivaču ili vlasniku iz ruke. Osim što se mogu dogoditi bolesti, također može doći i do nekih mehaničkih oštećenja, kao što su ubodne rane kopita, ukivanje ili zakivanje konja, žuljevi, truljenje kopita uzrokovano nekim bakterijama i gljivicama (Radišić, 2010.). Pojedini dijelovi kopita osjetljivi su na infekciju ako je jedan od tih dijelova oslabljen ili oštećen. Uzroci infekcija obično mogu biti uzrokovani okolišem, defektom kopitne stijenke (pukotine, razderotine), digitalna nestabilnost (uzrokovanje laminitisa) i sustavno (napad bakterija na kopito preko krvotoka). Stupanj infekcije i prognoza zdravlja kopita ovise o strukturi i njezi kopita. Infekcije dubokih struktura poput poremećaja kopitne kosti, kopitnog zgloba, navikularnog zgloba, digitalnog omotača tetiva ili kolateralnih hrskavica zahtijevaju više pažnje od infekcija površinskih struktura. Ranije otkrivanje bolesti i infekcija kopita može znatno ubrzati tijek liječenja, a time i zdravlja kopita.

### 6.1. Laminitis

Laminitis je upalno stanje tkiva (lamina) koje povezuje kopitni zid sa kopitnom kosti. Ovisno je o kontinuiranom dotoku krvi i nutrijenata (kao što je glukoza) da bi održalo ovu vitalnu vezu. Bilo koji proces koji utječe na opskrbu krvlju i nutrijentima ovog tkiva, dovodi do laminitisa. Sreće se kod konja bilo koje pasmine ili dobi, iako je mnogo rjeđi kod ždrebadi. Može se javiti samo na jednoj nozi ili na više njih. Glavni problem je oštećenje lamela, koje su oslabljene i izdužene, a u naprednijim slučajevima mogu puknuti, zbog čega kopitna kost gubi svoju potporu. Dolazi do njene rotacije od kopitnog zida ili njezinog „spuštanja”. Uzroci laminitisa su brojni i najčešće se radi o djelovanju više čimbenika koji kao posljedicu imaju oštećenje i slabljenje lamela (pružaju potporu između kopitnog zida i kopitne kosti). To se najčešće događa zbog intenzivnih treninga, naročito na tvrdoj podlozi, intenzivne hranidbe koncentriranim krmivima, napajanja konja hladnom vodom nakon treninga, pretilost konja i ostalih uzroka. Ako postoji neki jako bolan proces na jednoj nozi, laminitis se može razviti na suprotnoj, potpornoj nozi (npr. kod lomova kostiju). Predispoziciju za laminitis imaju konji nepravilnih i nekorigiranih kopita koji borave na neprikladnoj podlozi (tvrda podloga). Simptomi su vruće kopito, znojan konj, kravlji stav nogu (prednje noge ispred tijela, dok su zadnje noge podvučene pod tijelo). Liječenje zavisi o stadiju laminitisa.

Ako su vlasnici savjesni, odmah nakon uviđanja simptoma, zovu veterinara i potkivača koji će ih savjetovati i pomoći im u liječenju (Radišić, 2010.). Ako se laminitis otkrije u ranijim fazama, prognoza i liječenje su povoljni, ali ako se otkrije u kasnim fazama, prognoza i liječenje su loši. Hranidba velikom količinom ugljikohidrata dovodi do razvoja inflamatornog laminitisa, koji u crijevima uzrokuje stvaranje nepovoljne mikroflore, odnosno stvara se velika količina mliječne kiseline. Ovakav tip laminitisa događa se nakon obilne paše konja na pašnjaku koji je gnojen velikom količinom umjetnog gnojiva. U sprječavanju nastanka laminitisa veliku ulogu ima postupni prelazak na nove režime hranidbe. Laminitis se također može otkriti ranije ukoliko se svakodnevno mjeri površinska temperatura kopita i digitalni implus.



Slika 20. Usporedba laminitičnog i ne laminitičnog kopita

Izvor: <https://www.vet.upenn.edu/research/academic-departments/clinical-studies-new-bolton-center/centers-laboratories/laminitis-lab-photo-gallery>

## 6.2. Ubodne rane

Ubodne rane obično nastaju kada konj nagazi kopitom na neko strano tijelo (čavao, kamenčić, staklo, žicu ili neki drugi predmet). Ubod kopita stranim tijelom uzrokuje bol i hromost. Uz hromost se može izazvati i razvoj infekcije digitalne fleksorne tetive, osteomijelitisa, septičnog artritisa itd. Prvo što se mora učiniti je izvaditi strano tijelo iz rane na kopitu i pravljenje ljevkastog otvora pomoću kopitnog noža kako bi gnojni iscedak mogao iscuriti. Zatim se rana ispiru u otopini magnezijevog sulfata 3-5 dana (Radišić, 2010.).

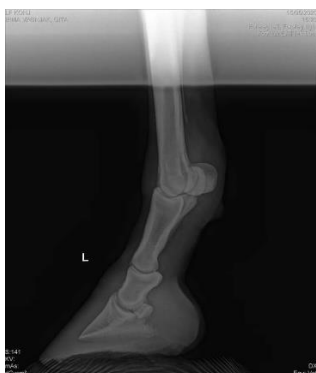## 6.3. Ukov i zakov

Ukov i zakov su pojmovi koji se odnose direktno na pogreške kod potkivanja konja. U oba slučaja dolazi do ozljede kopitnog korijena u području potplata. Direktni ukov se događa kada čavao prodre u korijen, dok indirektni ukov nazivamo zakovom jer čavao prolazi u neposrednoj blizini korijena. U slučaju da se prilikom potkivanja zamijeti pogrešno ukucan čavao i izvadi, to se naziva onda ubodom eksera, ali ukoliko se to ne primijeti i ekser ostane na mjestu, to se smatra zakovom. Prilikom ukivanja, konj pokazuje bol trzanjem noge za

vrijeme potkivanja, te ukoliko se to ne primijeti na vrijeme, doći će do septičnog pododermatitisa i pojačane pulsacije digitalnih arterija. Ukoliko se ukov zamijeti, obavezno se vadi čavao s tog područja, a ubod se ispire otopinom joda. U svakom slučaju, može se također dati preventivno antibiotik (Radišić, 2010.).

#### 6.4. Navikularni sindrom kopita

Navikularni sindrom je kronično stanje navikularne kosti, tetive dubokog sagibača prsta i postojećih mekih struktura koje okružuju navikularni aparat. Najčešći uzrok oboljenja je tromost konja, ali oboljevaju i konji s malim kopitima, a dugim prstima i suženim nepravilnim petama. Sindrom je najviše zabilježen na prednjim nogama iako se može pojaviti i na stražnjim nogama. Otkrivanje navikularnog sindroma najčešći je putem rendgenskih snimki kopita ili samim pritiskom kopita na petnom dijelu (konj reagira na podražaj u slučaju bolnosti). Rendgenske snimke osim što pokazuju položaj navikularnog aparata, također pokazuju i proširene kanale krvnih žila, frakture i lezije oko navikularne kosti. Ukoliko se otkrije u ranoj fazi, liječenje i sam ishod istog je puno bolji, dok kasno otkrivanje navikularnog sindroma vodi do potpunog propadanja kopita, a samim time i cjelokupnog stanja konja. Navikularni sindrom se očituje u simptomima poput hromosti i same boli konja koja se očituje u promjeni ponašanja, stava konja, kretnji konja (šepanje koje se očituje u kasu ili galopu konja). U kretanju, konj prvo spušta prste, a zatim petu. Konji koji su oboljeli od navikularnog sindroma skraćuju korak, prebacuju težinu s bolesnog kopita na zdravo, imaju ukočen korak, odbijaju poslušnost itd. (Nervo i sur., 2016.). Kada se kod konja primijete ovakvi simptomi, obaveza je vlasnika da zove veterinara i potkivača koji će postaviti dijagnozu i odabrati što povoljnije i efikasnije liječenje.



Slika 21. Rendgenski snimak kopita

(Foto: Dijanović N. 2020.)



Slika 22. Potkivanje

(Foto: Dijanović N. 2020.)

Za liječenje navikularnog sindroma u početnoj fazi koristi se tzv. „sandwich“ pristup (slika 22.) koji se sastoji od silikonske mase, podloška i potkove na koju se zavaruje dodatak za

petni dio kopita. Podložak ima povišeni petni dio čime se smanjuje sila u dubokoj tetivi sagibača te tako se smanjuje pritisak na podotrohlarnu burzu i podotrohlarnu kost. Između podložka i kopita stavlja se silikonska masa da se maksimalno umanje vibracije tijekom kretanja konja na tvrdim podlogama. Uz korektivno potkivanje i obrezivanje, koristi se još i lijekovita terapija koja uključuje sistemske lijekove i lijekove koji se apliciraju u zglob, fizikalna terapija i operativni zahvat (dezmotomija i neurektomija) kao posljednja opcija.

#### **6.5. Bolest bijele linije i keratoma tumor**

Bolest bijele linije je bolest koja je uzrokovana raznim keratinolitičkim bakterijama i gljivicama koje su u velikoj količini prisutne u okolišu. Takve gljivice i bakterije uzrokuju razgradnju keratiziranog tkiva između stratum medija i stratum internuma kopitnog zida. Infekcija ovakvog tipa povezuje se s kvalitetom i nedostatkom kopitnog zida. U slučaju razvoja težeg oblika ove infekcije, dolazi do nestabilnosti i pomaka kopitne kosti, što je vrlo slično laminitisu. Za liječenje ovakvog tipa infekcije koristi se klor dioksid.

Keratoma tumor je tumor epidermalnih stanica koje sačinjavaju unutrašnju stijenu kopita. Rast tumora odvija se tako da se potiskuje u osjetljivo tkivo i kopitnu kost gdje uzrokuje razvoj nekroze i veće količine apcesa. Keratomi se po pravilu trebaju kirurški odstraniti. Osim operativnog zahvata, radi se i češća korekcija kopita, te ukoliko je kopito slabo, obavlja se i potkivanje s potpornim potplatima.

## 7. ZAKLJUČAK

Konj je jako osjetljiva životinja koja zahtijeva ulaganje znanja, volje i truda. Potkivanje, obrezivanje i osnovna njega kopita značajno utječu na zdravlje konja, bez obzira da li se radi o rekreacijskom, sportskom ili radnom konju. Vlasnikova obveza je da se redovito informira i educira o njezi konja (obrezivanje i potkivanje), hranidbi koja također utječe na stanje kopita, zoohigijeni i smještaju konja itd. Ukoliko se s konjem ne postupa u skladu s njegovim potrebama, dolazi do razvoja raznih patoloških i morfoloških promjena kopita. Kopito je tvorba analogna ljudskom prstu i prilagođeno je raznim opterećenjima. Redovito savjetovanje vlasnika konja s veterinarima i potkivačem osigurava educiranje i upućivanje vlasnika o zdravstvenom stanju konja, a ujedno i kopitima, koja su jedni od najvažnijih dijelova konjskog tijela. Osnovna njega kopita treba biti svakodnevna i pravodobna. Potkivanje i obrezivanje mora biti osigurano u pravilnim vremenskim razmacima i u ovisnosti o tome koliko konj troši kopito, gdje se kreće i obitava. Potkivanjem i obrezivanjem se osigurava balans kopita koji je najvažniji za pravilan stav i kretanje konja. Nepravilna njega kopita dovodi razvoja raznih infekcija, bolesti, nepravilnog stava konja, raznih deformacija kopita i drugo. Današnje moderne tehnologije poput rendgena omogućuju otkrivanje nepravilnosti kopita i postavljanje točne dijagnoze, a samim time i liječenje. Proizvodnja raznih vrsta potkova daje odlične rezultate u liječenju i sprječavanju loših ishoda nepravilne njege kopita.

## 8. POPIS LITERATURE

1. Curtis, S. (2006.): Corrective Farriery. A Textbook of Remedial Horseshoeing Volume II. R & W Publications, USA, 340.
2. Curtis, S. (1999.): Farriery - Foal to Racehorse. R & W Publications, Christchurch City, Canterbury, USA, 194.
3. Gross, D., Stover, S., Hill, A., Gardner, I. (2004.): Evaluation of forelimb horseshoe characteristics of thoroughbreds racing on dirt surfaces. American Journal of Veterinary Research, 65, (7): 1021-1030.
4. Muzzammil, M., Gangadharaiyah, T., Gupta, A. (2004.): An experimental investigation of a horseshoe vortex induced by a bridge pier. Proceedings of the Institution of Civil Engineers-Water Management, 157: 109-119.
5. Nervo V., Vrbanić M., Tušek T. (2016.): Navikularni sindrom u konja. Proceedings & abstracts, 9th international scientific/professional conference, Agriculture in nature and environment protection, Rašić, Sanda; Mijić, Pero, Osijek: Glas Slavonije, Osijek, 277-281.
6. Plavšić, Đ. (2009.): Njega kopita i potkivanje sportskih pasmina konja. Diplomski rad. Sveučilište Josipa Jurja Strossmayera u Osijeku, Poljoprivredni Fakultet u Osijeku.
7. Radišić, B. (2009.): Anatomija kopita i kopitni mehanizam. Sveučilište u Zagrebu, Veterinarski fakultet, Klinika za kirurgiju, ortopediju i oftamologiju, Zagreb.
8. Radišić, B. (2010.): Bolesti kopita. Sveučilište u Zagrebu, Veterinarski fakultet, Klinika za kirurgiju, ortopediju i oftamologiju, Zagreb.
9. Runciman, R., Thomason, J., Springett, G., Bullock, S., Sears, W. (2004.): Horseshoe fixation versus hoof color, a comparative study. Biosystems Engineering, 89, (3): 377-382.
10. Santayana, G. (2009.): The art & Science of Farriery. The Natural Angle, Farrier Product Distribution, Shelbyville.
11. Stanković, A.D. (2008.): Potkivački priručnik. Dinko Šimunović, Petrovaradin.

### INTERNETSKA LITERATURA

- Commonwealth Scientific and Industrial Research Organisation (CSIRO): Stamping Out chronic foot disease in horses.  
<https://www.csiro.au/en/Research/MF/Areas/Metals/Lab22/Horseshoe> (06.08.2020.)
- Mariah Reeves: How to check hoof balance. 30.04.2019.  
<https://blog.easycareinc.com/diy-checking-hoof-balance/> (28.03.2020.)

- Nancy S. Loving DVM: Horse Hoof Temperature and Laminitis. 17.04.2020.  
<https://equimanagement.com/articles/horse-hoof-temperature-and-laminitis> (05.08.2020.)
- Nermina Spahija, Laminitis. 06.01.2018.  
<https://svijetkonja.ba/laminitis/> (05.08.2020.)
- Penzance Equine Solutions: Landmarks for trimming the equine hoof pt I.  
<http://www.barefoottrim.com/2009/EDUCATIONAL/ARTICLES/landmarks.htm>  
(30.03.2020.)
- Roodriddle equine hospital:  
<https://www.roodandriddle.com/services/equinepodiatry/infections-of-the-equine-hoof>  
(10.07.2020.)
- Stacey Oke, DVM, MSc, Hoof Radiographs: More Than Meets the Eye, 25.12.2019.  
<https://thehorse.com/112777/hoof-radiographs-more-than-meets-the-eye/> (10.08.2020)
- The laminitis site: Understanding x-rays (radiographs).  
<http://www.thelaminitissite.org/understanding-x-rays.html> (10.08.2020.)
- TheVETX: Corrective Horseshoe: Most Important Facts For Healthy Horse.  
[https://www.thevetexpert.com/corrective-horseshoe-important-facts-for-healthy-horse/?fbclid=IwAR1i\\_SgQgX5PQSI1jzIsLUsiJmpKlViI8KIIrV5zqq6SAgg9m5vEwEG8zdo](https://www.thevetexpert.com/corrective-horseshoe-important-facts-for-healthy-horse/?fbclid=IwAR1i_SgQgX5PQSI1jzIsLUsiJmpKlViI8KIIrV5zqq6SAgg9m5vEwEG8zdo) (05.08.2020.)