

Laminitis u konja

Budimir, Nora

Master's thesis / Diplomski rad

2022

Degree Grantor / Ustanova koja je dodijelila akademski / stručni stupanj:

**Josip Juraj Strossmayer University of Osijek, Faculty of Agrobiotechnical Sciences Osijek /
Sveučilište Josipa Jurja Strossmayera u Osijeku, Fakultet agrobiotehničkih znanosti Osijek**

Permanent link / Trajna poveznica: <https://um.nsk.hr/um:nbn:hr:151:616043>

Rights / Prava: [In copyright](#) / [Zaštićeno autorskim pravom.](#)

Download date / Datum preuzimanja: **2025-02-28**



Sveučilište Josipa Jurja
Strossmayera u Osijeku

**Fakultet
agrobiotehničkih
znanosti Osijek**

Repository / Repozitorij:

[Repository of the Faculty of Agrobiotechnical
Sciences Osijek - Repository of the Faculty of
Agrobiotechnical Sciences Osijek](#)



SVEUČILIŠTE JOSIPA JURJA STROSSMAYERA
FAKULTET AGROBIOTEHNIČKIH ZNANOSTI OSIJEK

Nora Budimir, studentica

Diplomski sveučilišni studij Zootehnika

Smjer Hranidba domaćih životinja

LAMINITIS U KONJA

Diplomski rad

Osijek, 2022.

SVEUČILIŠTE JOSIPA JURJA STROSSMAYERA
FAKULTET AGROBIOTEHNIČKIH ZNANOSTI OSIJEK

Nora Budimir, studentica

Diplomski sveučilišni studij Zootehnika

Smjer Hranidba domaćih životinja

LAMINITIS U KONJA

Diplomski rad

Povjerenstvo za ocjenu i obranu diplomskog rada:

izv. prof. dr. sc. Tina Bobić, predsjednica

izv. prof. dr. sc. Mislav Đidara, mentor

doc. dr. sc. Maja Gregić, član

Osijek, 2022.

Sadržaj

1. UVOD	1
2. LOKOMOTORNI SUSTAVA KONJA	2
2.1 Anatomska građa lokomotornog sustava.....	2
2.2. Građa kopita	4
3. UZROCI LAMINITISA	7
3.1. Alimentarni čimbenici i endotoksemija.....	8
3.2. Mehanički čimbenici	8
3.3. Čimbenici povezani s cirkulacijom krvi.....	8
3.4. Endokrinopatski laminitis.....	9
4.PATOLOŠKE PROMJENE KOD LAMINITISA	11
5. KLINIČKI ZNAKOVI LAMINITISA	18
6. LIJEČENJE LAMINITISA	23
7. PREVENCIJA	29
8. ZAKLJUČAK	31
9. LITERATURA	32
TEMELJNA DOKUMENTACIJSKA KARTICA	1
BASIC DOCUMENTATION CARD	2

1. UVOD

Dinamika upotrebe konja u korelaciji je s napretkom civilizacije odnosno ljudskog društva. Konji su se tijekom stoljeća koristili za različite svrhe, s obzirom na potrebe društva i podneblja. U neolitiku konji su se držali zbog živog izvora mesa te za uprezanje kola i jahanje ratnika. Konji su prije razvoja poljoprivredne mehanizacije služili za pomoć pri obradi zemlje. Današnji odnos čovjeka i konja doveo je do toga da se konji drže zbog sporta, rekreacije, a sve manje zbog rada. Postoji razlika između razvijenih i nerazvijenih zemalja, u nerazvijenim zemljama konji se još uvijek koriste za rad, dok se u razvijenim koriste za sport i rekreaciju. Tijekom godina dogodio se niz promjena u uzgoju konja, tako i promjene u hranidbi. Promjenom sastava obroka za životinje, hranidba krmivima s visokim udjelom lako probavljivih ugljikohidrata, nepravilnim omjerom hranjivih tvari i držanjem životinja na betonu raste rizik od pojave raznih bolesti pa tako i laminitisa. Laminitis može biti uzrokovan nizom čimbenika, neki od njih su upale, hormonske bolesti i mehaničko preopterećenje. Konj obolio od laminitisa predstavlja ekonomski gubitak samom uzgajivaču. Laminitis često izaziva bol kod konja, a liječenje je vrlo dugotrajno. Konji za vrijeme bolesti nisu sposobni za veća kretanja, odnosno izložbe, natjecanja, jahanja itd. Ako se laminitis uoči na vrijeme, uz primjerenu njegu životinja će se vjerojatno oporaviti, u suprotnome može doći do kroničnih stanja koje zahtijevaju opsežnije liječenje i mogući kirurški zahvat.



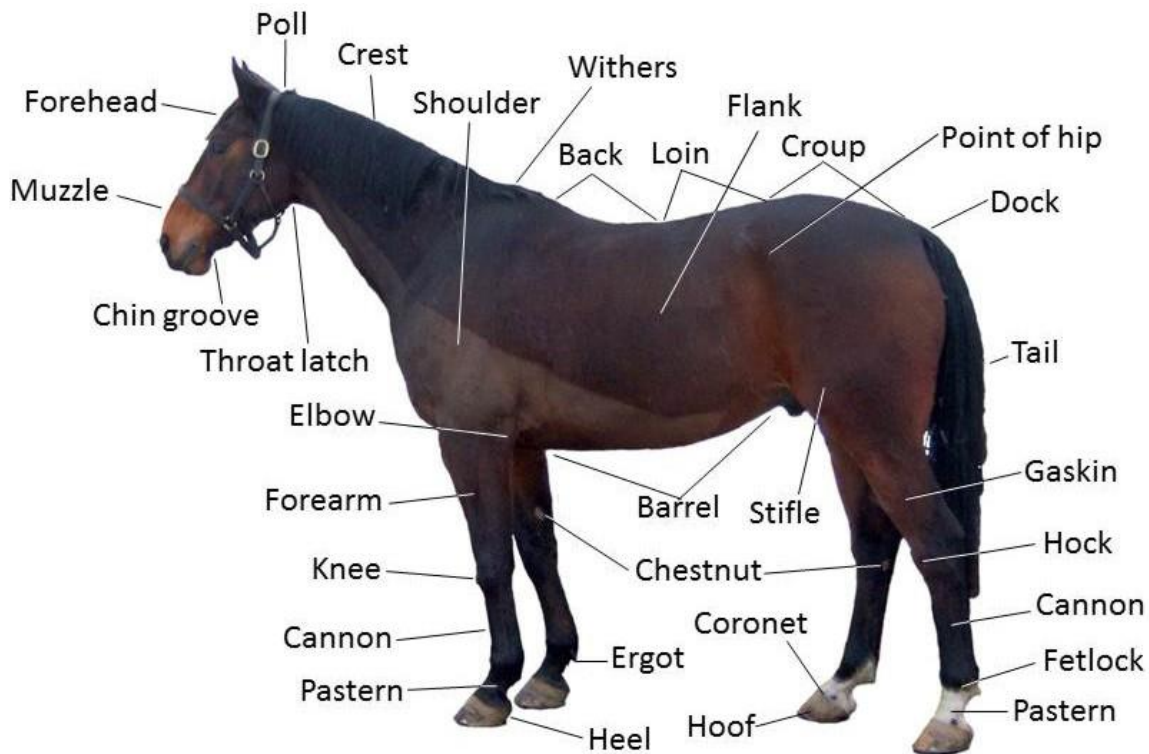
Slika 1. Važnost konja u zapadnom svijetu ogleda se prvenstveno kroz sport i rekreaciju

Izvor : Nora Budimir

2. LOKOMOTORNI SUSTAVA KONJA

2.1 Anatomska građa lokomotornog sustava

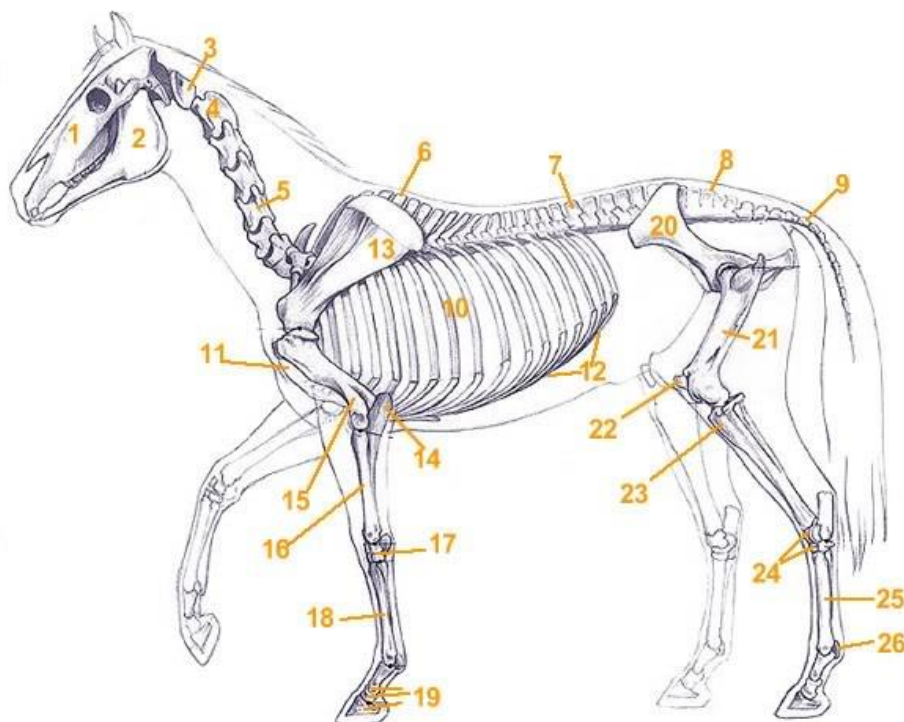
Poznavanje anatomske građe tijela konja vrlo je bitno za sve segmente konjogojstva, poput selekcije, reprodukcije, hranidbe, smještaja i uzgoja. Poznavanjem funkcionalne građe i pravilnom brigom uzgajivač može brže postići uzgojni cilj. Uzgojni cilj se u konjogojstvu može usmjeriti na bolju snagu, konstituciju i psihološke odlike konja. Vrlo je bitno dobro poznavati konformacijsku i funkcionalnu građu tijela konja, te interakciju svih organskih sustava. Sama vrijednost konja ovisi o pravilnoj građi i funkcionalnosti lokomotornog sustava te ostalih organskih sustava u koje spadaju krvožilni, respiratorni, živčani, spolni, imunosni i drugi. Osnovu lokomotornog sustava čine kosti na koje mišići prenose mehaničku energiju te omogućuju pokretanje tijela (Ivanković., 2004.)



Slika 2. Anatomska građa tijela konja

Izvor: <https://bs.wikipedia>

Organe za kretanje čine kosti, mišići i zglobovi. Njihova uloga je da daju tijelu uporište i oblik, štite organe i omogućuju pokretanje pojedinih dijelova ili tijela u cjelini. Koštanu osnovu lokomotornog sustava konja čini više od 200 kostiju povezanih zglobovima. Dio kostiju povezano je nefleksibilnim vezama koje tvore čvrste oblike poput kostiju glave i zdjelice. Kostur predstavlja mehaničku osnovu tijela i čini uporište za prihvat mišića. Na jedan dio kostiju su vezane tetive, čija je uloga da na njih prenose energiju pokreta mišića. Kosti također sudjeluju u oblikovanju više tjelesnih šupljina, poput lubanjske (u kojoj je smješten mozak), zdjelice (u kojoj se nalazi jedan dio ženkinih reproduktivnih organa) i prsne (u kojoj se nalaze pluća i srce). Koštana osnova tih šupljina služi kao mehanička zaštita osjetljivih organa.



- | | | | |
|--------------------------|-----------------------|-----------------------|----------------------------------|
| 01 - gornja čeljust | 08 - križni kralješci | 15 - ramena kost | 22 - iver |
| 02 - donja čeljust | 09 - repni kralješci | 16 - palčana kost | 23 - goljениčna kost |
| 03 - nosač (atlas) | 10 - rebra | 17 - zapešćajni zglob | 24 - skočni zglob |
| 04 - obrtač (axis) | 11 - prsna kost | 18 - pešćajna kost | 25 - stopalna kost |
| 05 - vratni kralješci | 12 - rebreni luk | 19 - članci prsta | 26 - proksimalna sezamoidna kost |
| 06 - grudni kralješci | 13 - lopatica | 20 - zdjelica | |
| 07 - slabinski kralješci | 14 - lakatna kost | 21 - bedrena kost | |

Slika 3. Koštani sustav konja

Izvor: <https://konj.forumcroatian.com>

Aktivni dio lokomotornog sustava čine mišići. Skeletni se mišići svojim krajevima putem tetiva ili aponeuroza vežu na kosti, te kontrakcijama djeluju na pomicanje ili učvršćivanje kostiju u određenim položajima.

2.2. Građa kopita

Kopito predstavlja distalni okrajak ekstremiteta kod konja i jako je važno za normalno funkcioniranje lokomotornog sustava. U užem smislu podrazumijeva elastičnu preoblikovanu rožnatu čahuru, a u širem smislu i sve središnje potporne elemente okružene rožnatom čahuricom. Vidljivi dio kopita čini kopitna čahura, rožnati pokrov distalnog okrajka trećeg prsta. Kopitnu čahuru dijelimo na stijenkicu i potplatnu površinu. Pod stijenkicom kopita podrazumijevamo vidljivi kosi dio kopitne čahure. Vanjska površina stijenkice je glatka sa uzdužnim brazdama. Unutarnju plohu čine više stotina listića koji vode od krunskog žljeba do potplata. Na svakom listiću prvog reda nalazi se više od sto listića drugog reda, tako da je presjek perastog izgleda. Listići stijenkice spajaju se sa listićima korijuma s kojima tvore čvrstu vezu. Na mjestu spoja unutarnjeg ruba stijenkice s perifernim rubom potplata formirana je bijela linija (Ivanković., 2004.)

Veći dio distalne plohe zauzima potplatna površina. Morfološki potplat je podijeljen na nosilni rub, rožnati potplat, rožnatu žabicu i rožnati jastučić (Radišić., 2009.). Unutarnja ploha je konveksna dok je vanjska obrnuto svedena. Svedenost potplata je jače izražena kod težih konja nego kod lakših, kod kojih potplat može biti i ravan. Dio rožine potplata protkan je tubulima koji se prostiru paralelno sa stijenkicom kopita. (Ivanković., 2004.). Potplat je podijeljen u dvije plohe: vanjsku ili distalnu i unutarnju ili proksimalnu. Vanjska je konkavna, potpuno orožnjala, dok je unutarnja manje ili više konveksna. Rubovi koji ograničavaju potplat su parijetalni rub i žabični rub. Parijetalni rub se spaja sa stijenkicom i tvori bijelu liniju, dok žabični rub ima oblik oštrog kuta za primanje urožnog potporišta i vrha žabice.

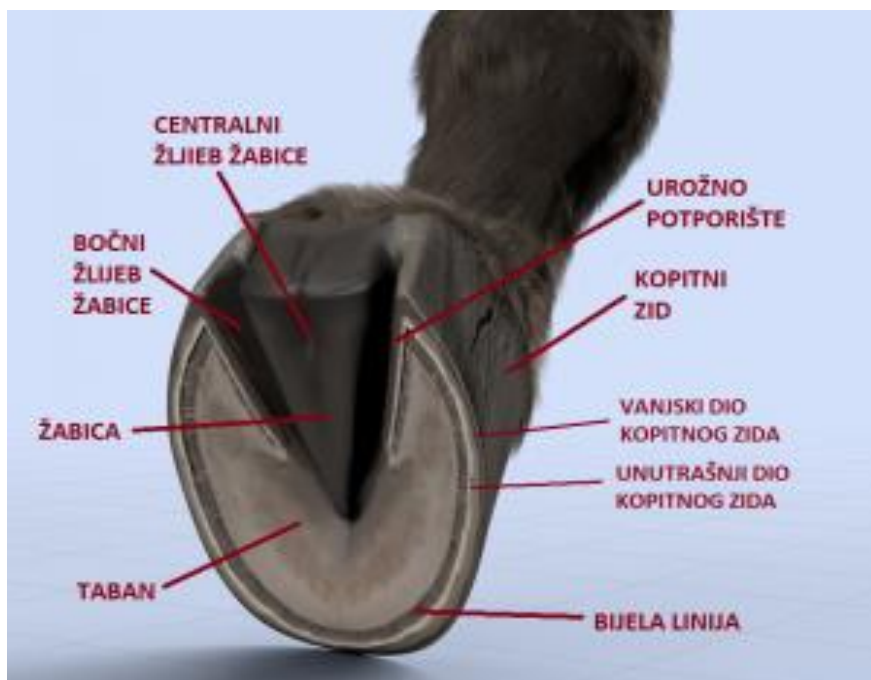Žabica ima oblik klina, a smještena je između krakova potplata. Građu žabice čini mekana rožina koja nije potpuno keratenizirana. Na žabici se razlikuju četiri plohe (unutarnja, vanjska, medijalna i lateralna), baza i vrh. (Ivanković., 2004.). Vanjska ili distalna ploha je građena od središnjeg žlijeba, krakova i postranih žabičnih žlijebova (Radišić., 2009.).

Kopitna rožina se sastoji od vanjskog, srednjeg i unutarnjeg listićastog sloja. Vanjski sloj ima ulogu zaštite te daje sjaj kopitnoj rožini, dok srednji sloj daje čvrstoću kopitu.

Kopitna rožina ne sadrži krvne žile i živce. Sloj koji se nalazi ispod rožine naziva se korijum, a on je bogato vaskulariziran i prožet živčanim završetcima (Ivanković., 2004.). Kopitni korijum čine dermis i epidermis, čije stanice stvaraju rožinu. Podijeljen je u 5 dijelova: obrubni, krunski, stijenčani, potplatni i jastučni segment (Radišić., 2009.).

Prema Radišiću, (2010.) histološku građu stjenke kopita čine:

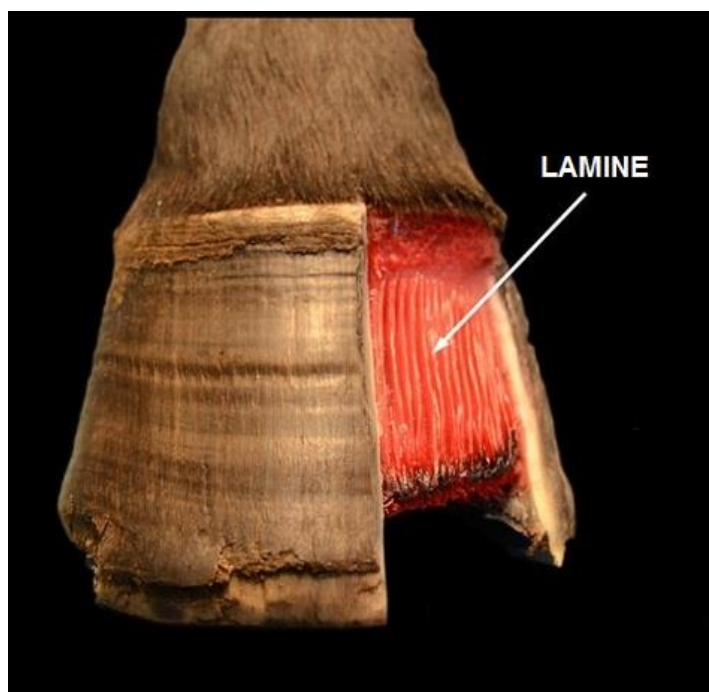
1. Vanjski sloj koji obuhvaća: *limbus corneus* koji pokriva krunski rub, širi se na postrane dijelove, na stražnjem dijelu tvori rožnate kape, te je građen od meke, cjevaste i nepigmentirane rožine. Također obuhvaća i *stratum tectorium* koji je građen od meke, cjevaste pigmentirane rožine
2. Srednji sloj kojeg čine rožne cjevčice koje su paralelne s vanjskom površinom kopitne stjenke a građene su od središnjeg dijela kojeg čine rahli elementi nastali propadanjem stanica i od korteksa koji je podijeljen ja unutrašnju, srednju i vanjsku zonu.
3. Unutarnji, listićasti sloj koji sadrži 600 listića koji se protežu od krunskog žljeba do potplata i građeni su od nepigmentirane i netubularne rožine. Listići se nastavljaju na unutrašnju stranu uroženog potporišta i spajaju se s odgovarajućim dijelom kopitnog korijuma.



Slika 4. Izgled kopita

Izvor: <https://svijetkonja.ba>

Lamine kopita spajaju vanjsku površinu distalnog dijela kopitne kosti i unutarnju stjenku kopitne rožine i aksijalno kopitnu kost unutar kopitne čahure. Lamine su bogate krvnim žilama i živcima. Sastoje se od 500-600 okomitih nabora keratiniziranog epidermalnog tkiva – primarne epidermalne lamele – koje su spojene s unutarnjom stjenkom kopitne čahure. Svaki nabor primarnih epidermalnih lamela ima brojne nabore sekundarnih lamela što rezultira velikim kontaktnim područjem za potrebe pričvršćivanja. Glavni problem kod laminitisa je oštećenje lamina, gdje su one oslabljene, a u uznapredovanim slučajevima mogu pući, zbog čega kopitna kost gubi svoju potporu te može doći do njene rotacije od kopitnog zida ili propadanja prema dolje.



Slika 5. Prikaz lamina kopita

Izvor: <https://svijetkonja.ba/laminitis/>

3. UZROCI LAMINITISA

Laminitis nastaje kao posljedica poremećenog (stalnog, povremenog ili kratkotrajnog) protoka krvi kroz korijum. Poremećaj cirkulacije oštećuje laminarnu strukturu korijuma, čime se slabi veza između kopitne čahure i kopitne kosti.

U prošlosti, "klasični laminitis" bio je povezivan s ozbiljnim stanjima kao što je sepsa ili sindrom sustavne upalne reakcije (SIRS) (Obel., 1948.) Od 1948. godine smatralo se da je laminitis bolest, iako s nejasnim uzrocima, koji bi se mogli objasniti u kontekstu SIRS-a izazvanog preopterećenja ugljikohidratima. Uz to smatralo se da laminitis može biti posljedica bilo koje patologije koja izaziva bol s produljenim abnormalnim opterećenjem ekstremiteta (Baxter i Morrison., 2009.). Osamdesetih godina dvadesetog stoljeća objavljene su prve hipoteze koje povezuju endokrine bolesti i laminitis, nazvane "endokrinopatski laminitis" (Coffman i sur., 1983.).

Do relativno nedavno i dalje se smatralo da je laminitis izazvan upalom. Bilo je potrebno revolucionarno istraživanje jednog stada mješovitih ponija Velške i Dartmoorske pasmine, od kojih su neki prethodno već imali laminitis, kako bi se otkrile genetske predispozicije na laminitis (Treiber i sur., 2006.). Višestruko povećanje koncentracije inzulina praćeno ponovnim razvojem laminitisa kod ponija prilikom ispaše na bujnom pašnjaku bilo je osobito važno otkriće. Istovremeno, neovisna skupina znanstvenika uspješno je razvila eksperimentalni model hiperinzulinemijskog laminitisa (Asplin i sur., 2007.) Na temelju kliničkih zapažanja provedenih na konjima s disfunkcijom hipofize ili drugim endokrinim bolestima, došlo se do zaključka da je stopa dugoročnog preživljavanja takvih konja mala (McGowan., 2004.).

Laminitis se sada smatra kliničkim sindromom koji je posljedica nekoliko sustavnih bolesti. Unatoč priznanju povezanosti između endokrinih bolesti i laminitisa, ta se veza uvelike zanemarila. Tek kada je endokrinopatski laminitis nedvosmisleno induciran u modelu hiperinzulinemije, postalo je jasno da se laminitis može izazvati višestrukim podražajima. Konkretno, laminitis je induciran u 5/5 prethodno zdravih, mladih i mršavih životinja nakon izloženosti dugotrajnoj hiperinzulinemiji uz održavanje euglikemije (Asplin i sur., 2007.). Ponavljanjem pokusa kod normalnih čistokrvnih konja dalo je slične rezultate pri čemu su blaga hiperglikemija i endogena hiperinzulinemija izazvale lamelarne lezije, ali ne i bolno stanje (de Laat i sur., 2012.).

U novije vrijeme istraživanja spontanih endokrinopatskih laminitisa i onih izazvanih u hiperinzulinemijskim modelima značajno su promijenile dosadašnju percepciju laminitisa, koja sada zahtijeva ponovnu promjenu liječenja (Wylie i sur., 2012.).

3.1. Alimentarni čimbenici i endotoksemija

Kod nastanka laminitisa veliku ulogu ima neprikladna hranidba. Jedan od najčešćih uzroka laminitisa je prekomjerno unošenje hrane koja je bogata ugljikohidratima. Hrana koja je bogata ugljikohidratima dolazi do cekuma gdje dolazi do poremećaja u sastavu mikroflore. Povećava se broj mikroorganizama koji proizvode višak mliječne kiseline te se povećava kiselost, a smanjuje razgradnje sirove vlaknine. Endotoksini nastali u tim procesima, resorbiraju se u krvotok te dolazi do endotoksemije i poremećaja u cirkulaciji unutar korijuma, što može izazvati laminitis. Kod naglog povećanja udjela neproteinskog dušika u obroku (amonijaka), on se resorbira u krvotok, a jetra nema dovoljni kapacitet detoksikacije. Velika koncentracija amonijaka može djelovati toksično i oštetiti cirkulaciju korijuma. Ova pojava se javlja najčešće u proljeće nakon ispaše konja na pašnjaku koji je gnojen umjetnim gnojivom. Stoga je vrlo važno postupno privikavanje konja na proljetnu ispašu nakon zimskih mjeseci.

3.2. Mehanički čimbenici

Pod mehaničke čimbenike koju mogu uzrokovati laminitis najčešće ubrajamo intenzivne treninge po tvrdoj podlozi te neprikladno držanje konja na betonskoj podlozi, a naročito kod konja koji nemaju korigiranu ili imaju nepravilno korigiranu rožinu kopita.

3.3. Čimbenici povezani s cirkulacijom krvi

Cirkulacija krvi kroz distalne dijelove ekstremiteta ovisi i o kretanju konja pa laminitis može pa laminitis može nastati uslijed nedovoljnog kretanja konja ili stalno držanja u štali. Zbog ozljede jedne noge te prebacivanja težine s ozlijeđene noge na zdravu, dolazi do naglog opterećenja zdrave noge i promjena u cirkulaciji, koje mogu pogodovati nastanku laminitisa. Jedan od razloga nastanka laminitisa mogu biti česti transport konja jer pri njima konji često prebacuju težinu s noge na nogu i uzrokuju poremećaje u cirkulaciji - transportni laminitis.

3.4. Endokrinopatski laminitis

Prevladava kod životinja koje pokazuju hromost odnosno šepavost. Endokrinopatski laminitis danas je prepoznat kao najčešći oblik laminitisa kod konja i ponija koji se javlja u razvijenim zemljama, uključujući SAD i Europu. Ranija zabluda da je laminitis pretežno povezan sa sepsom ili SIRS-om proizašla je iz njegove zastupljenosti kod kopitara liječenih u veterinarskim ustanovama (Parsons i sur., 2007.). Ova je percepcija došla u pitanje nakon velikog epidemiološkog istraživanja u SAD-u koje je pokazalo da preopterećenje ugljikohidratima, kolike ili proljev čine samo 12% slučajeva laminitisa koji su prijavili vlasnici, ostali su bili povezani s drugim problemima u hranidbi, preti lošću ili su bili nepoznatog uzroka.

Prilikom istraživanja u SAD-u i Europi identificirane su endokrinopatije u 90% slučajeva laminitisa kod konja i ponija koji su kao klinički znak imali hromost (Donaldson., 2004.). Glavni endokrinopatski poremećaji koji rezultiraju laminitisom su metabolički sindrom konja (EMS) karakteriziran preti lošću i inzulinskom rezistencijom te poremećaj funkcioniranja središnjeg dijela hipofize (PPID).

Naziv Cushingova bolest potječe od dr. Harveyja Cushinga, humanog liječnika i prve osobe koja je opisala simptome 1932. Cushingova bolest odnosi se na skup simptoma koji nastaju kao posljedica viška kortizola. Kod konja je ono što se obično naziva Cushingova bolest uzrokovano hiperplazijom (povećanjem) ili adenomom (dobročudni tumor) u dijelu hipofize koji se naziva pars intermedia (srednji režanj). Stoga je točniji izraz intermedijalna disfunkcija hipofize, odnosno poremećaj funkcioniranja središnjeg dijela hipofize (PPID).

PPID je bolest starijih konja u kojoj dolazi do gubitka dopaminergičke inhibicije što omogućuje prekomjernu proizvodnju hormona hipofize. Klinički znakovi PPID-a uključuju hipertrihozu i abnormalno ispadanje dlake, propadanje mišića, abnormalnu raspodjelu masti, poliuriju i polidipsiju, smanjenu otpornost na infekcije i neplodnost (McFarlane, 2011.). Također se smatra da PPID uzrokuje i hiperinzulinemiju te posljedično laminitis. Terenska istraživanja pokazale su da je prevalencija hiperinzulinemije (32%) i laminitisa (13%) veća kod konja s PPID-om (McGowan i sur., 2013.).

Čimbenici koji povećavaju rizik pojave laminitisa ili povećavaju ozbiljnost stanja kod pojave laminitisa uključuju sljedeće:

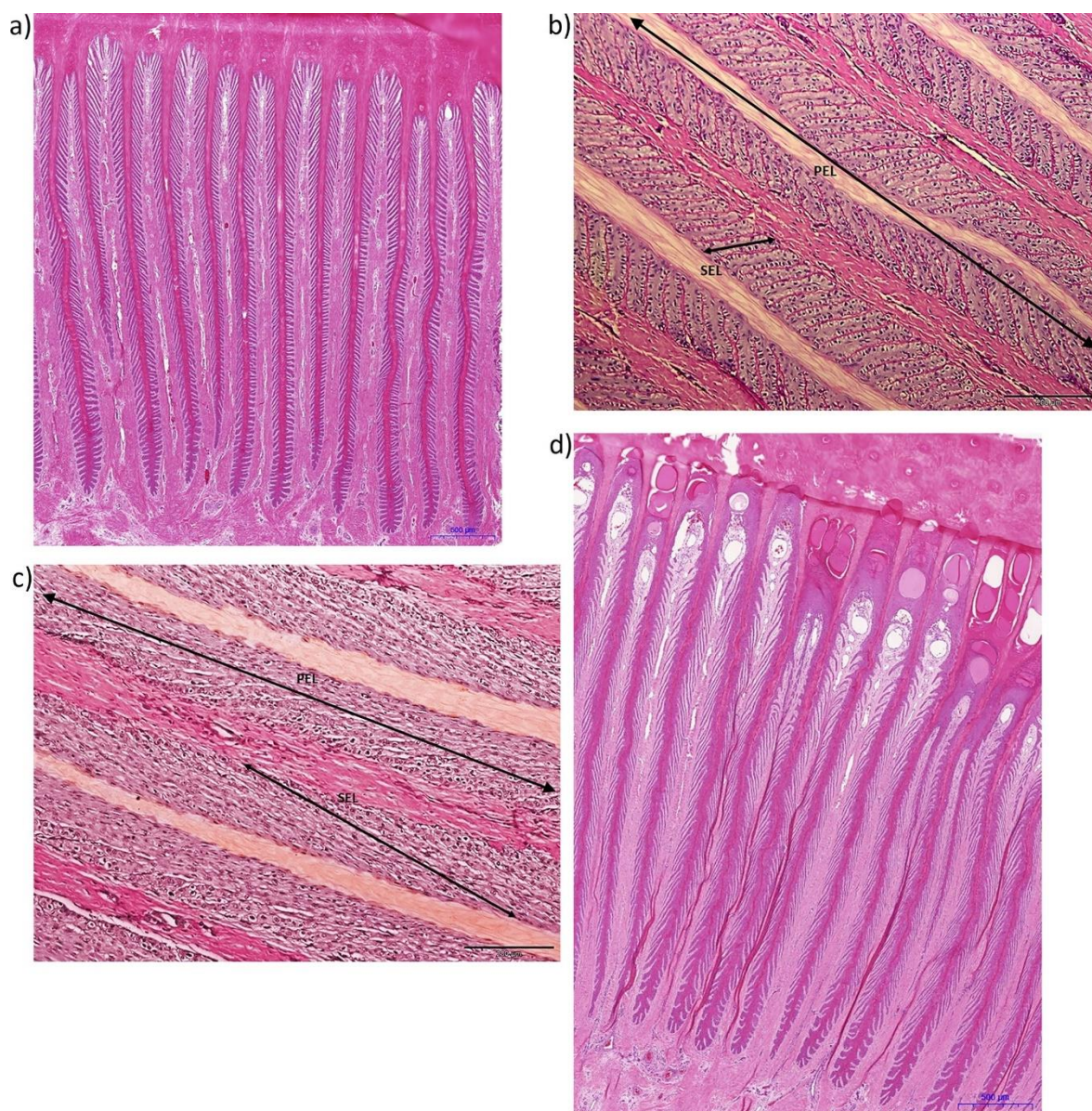
1. Teške pasmine, poput teglećih konja
2. Prekomjerna masa životinje
3. Hranidba prekomjernim količinama lakoprobavljivih ugljikohidrata
4. Pasmine poput ponija i minijturni konji
5. Loš menadžment na farmi – mogućnost prodora u spremište žitarica
6. Povijest ranijih obolijevanja od laminitisa
7. Stariji konji s endokrinim bolestima

4.PATOLOŠKE PROMJENE KOD LAMINITISA

Patologija nastanka laminitisa, povezana je sa rastezanja stanica lamine, kao ranih i potencijalno ključnih promjena. Istraživačkim modelom hiperinzulinemije omogućena je usporedba patoloških promjena u kopitu u takvim slučajevima u odnosu prema promjenama kod laminitisa povezanog sa SIRS-om. Dok su bolesti povezane sa SIRS-om akutne i često s opsežnim kliničkim znakovima, endokrinološke bolesti tipično su kronične, s potencijalno dugotrajnom subkliničkom fazom. Međutim, histološki presjeci lamine u oba slučaja ne pokazuju tako značajne razlike. Vjerojatno odražavajući funkcionalnu plastičnost ovog visoko specijaliziranog tkiva. Modeli hiperinzulinemije manifestiraju se naglim porastom razine inzulina i jasno pokazuju da hiperinzulinemija može uzrokovati laminitis te ukazuju da su strukture lamine podložne patohistološkim promjenama. Usporedivo tkivo iz prirodno prisutnih slučajeva nije dostupno, što ostavlja eksperimentalne modele kao jedinu moguću opciju s kojom se može sveobuhvatno usporediti rana faza endokriptopatskog i SIRS povezanog laminitisa.

Normalna morfologija lamina pokazuje varijabilnost duljine, širine, orijentacije i tipa primarnih i sekundarnih lamela, koja može odražavati dob, težinu i mehaničko okruženje. Slijedom toga, patologu može biti izazov razlikovati prave patološke promjene od normalnih morfoloških varijacija. Sustav klasifikacije morfologije primarnih i sekundarnih epidermalnih lamela u „normalnih“ konja opisuje značajnu histološku raznolikost, pri čemu hiperplastične sekundarne epidermalne lamine prevladavaju u aksijalnim regijama neovisno o kliničkim znakovima laminitisa (Kawasako i sur., 2009.).

Ta otkrića dovela su do spoznaje da bi pokušaji dijagnosticiranja ozbiljnosti laminitisa na temelju histologije bili neprecizni. Međutim, budući da su neka od istraživanih kopita potjecala od konja eutanaziranih zbog sistemske upalne bolesti, subklinički ili rani laminitis povezan sa SIRS-om mogao je utjecati na ove podatke. Isti je sustav klasifikacije tada primijenjen na normalne (<12 godina) konje i ponije koji su strogo procijenjeni pomoću kliničkih kriterija, uključujući endokrini status (Karikoski i sur., 2015.). Takvim pristupom nije otkrivena hiperplazija lamela. Primarne epidermalne lamine bile su znatno dulje kod konja nego kod ponija. Kod starijih konja u odnosu na mlađe, promjene su pripisane tjelesnoj težini odnosno kumulativnim biomehaničkim silama (Karikoski i sur., 2015.).



Slika 6. Lamine korijuma kopita

Izvor: <https://www.sciencedirect.com/>

Normalne lamine kopita, koje predstavljaju integriranu epidermalnu i dermalnu jedinicu (epiderma koja se nalazi iznad dermisa) prikazane su na Slici 6. (a) 2,5 x povećanje i (b) 200 x povećanje. Dermis nastaje aksijalno od mezenhimskih stanica koje se nalaze iznad kopitne kosti, a epidermis nastaje iz površinskih ektodermalnih stanica, koje se razvijaju i invaginiraju kako bi stvorile primarne i sekundarne lamele.

Na slici 6.(c) vidljivi su pri povećanju 200 x, vrhovi sekundarnih epidermalnih lamela (SEL), koji su oštro nagnuti prema osi primarnih epidermalnih lamela (PEL). Na slici 6.(d) prikazane su prirodno nastale promjene lamina aksijalno, uz dermis, pri dnu slike, do abaksijalno, uz stijenkiju kopitne čahure, na vrhu slike.

Istezanje stanica i lamina ključna je rana patohistološka promjena. Dokumentirane rane patohistološke promjene u endokrinopatskim i modelima laminitisa povezanim sa SIRS-om uključivale su gubitak okomite orijentacije jezgri u odnosu na njihove bazalne membrane, zaokruživanje jezgri, jezgre unutar središta citoplazme, nepravilne orijentacije i istaknute jezgre (Pollitt., 1996.). U oba oblika laminitisa primijećeno je da se sekundarne lamele produžavaju, sužavaju, razvija sužene vrhove i da se oštrije naginju prema osi. Smatralo se da se produženje sekundarnih lamela djelomično događa zbog epidermalnih stanica koje klize jedna pored druge ili zbog povećane proliferativne aktivnosti izazvane inzulinom. Naknadno je otkriveno produljenje stanica u korijumu kopita ponija s eksperimentalno induciranom hiperinzulinemijom, a bez značajnog lamelarnog poremećaja (Karikoski i sur., 2014.). Istezanje se sada smatra ključnim ranim strukturnim događajem, a to je i najranije uočljiva histološka promjena 6 sati nakon inducirane hiperinzulinemije. Ovo stanično istežanje popraćeno je ubrzanjem ciklusa stanične smrti (apoptozom) i proliferacijom stanica, iako prostorni i vremenski odnosi ovih procesa (smrt stanica, proliferacija i rastezanje) ostaju nejasni i variraju između modela i istraživanja (de Laat i sur., 2013.). Proliferacija lamelarnih epitelnih stanica nije istraživana kod laminitisa povezanih sa SIRS-om, ali se kod hiperinzulinemičnih konja javlja u akutnim eksperimentalnim modelima i u kroničnim prirodnim slučajevima laminitisa.

Stanice u apoptozi su rijetkost u normalnom lamelarnom tkivu, a njihovo nakupljanje u hiperinzulinemskim modelima može dovesti do mehaničkog stresa uzrokovanog rastežanjem lamelarnih epitelnih stanica (Asplin i sur., 2010.). Naknadno istraživanje uzoraka iz više hiperinzulinemskih modela sugerira da apoptoza počinje aksijalno šireći se abaksijalno (prema stijenci kopita) u "valu" nakon čega slijedi proliferacija (Asplin i sur., 2010.).

Endokrinopatski laminitis, za razliku od laminitisa povezanog sa SIRS-om, povezan je s iznenađujuće minimalno histološki uočljivom upalom u prirodnom i akutnom eksperimentalno induciranom laminitisu, čak i tamo gdje dolazi do akutnog lamelarnog suženja. Općenito, opseg i težina upale (naznačena neutrofilima i aktiviranim makrofagima) u obje vrste laminitisa manja je od one koja se vidi u mnogim drugim tkivima podložnim sličnim razinama stresa.

Međutim, značajnija akumulacija leukocita zabilježena u lamelarnom tkivu u razvojnoj fazi laminitisa izazvanog preopterećenjem ugljikohidratima. Izraz "laminopatija" mogao bi biti prikladniji morfološki opis za endokrinopatski laminitis.

Prije razvoja hiperinzulinemijskog modela, primarna lezija kod laminitisa smatrala se ozljeda bazalnih membrana (Pollitt., 1996.). Dijagrami koji prikazuju patološke promjene temeljili su se na opažanjima odvajanja lamelarnog uzorka u specifičnim eksperimentalnim uvjetima i ranih patoloških promjena u laminitisu povezanim s SIRS-om koji je uključivao bazalne membrane. Zanimljivo je da oštećenje bazalne membrane nije pronađeno u svim modelima preopterećenja ugljikohidratima, pri čemu je jedno istraživanje utvrdilo netaknutost bazalnih membrana tijekom akutne faze (Morgan i sur., 2003.). U većini modela hiperinzulinemije, oštećenje bazalne membrane bilo je minimalno. Utvrđeno je smanjenje broja hemidezmosoma po jedinici duljine bazalne membrane, ali u manjem stupnju od onog izmjenjenog u modelu preopterećenja ugljikohidratima (Nourian i sur., 2007.). Međutim, kod dva konja došlo je do ozbiljnijeg razdvajanja membrane duž duljine zahvaćenih primarnih lamina nakon 48 h hiperinzulinemije, uz uočeno povećanje ozbiljnosti kliničkih znakova.

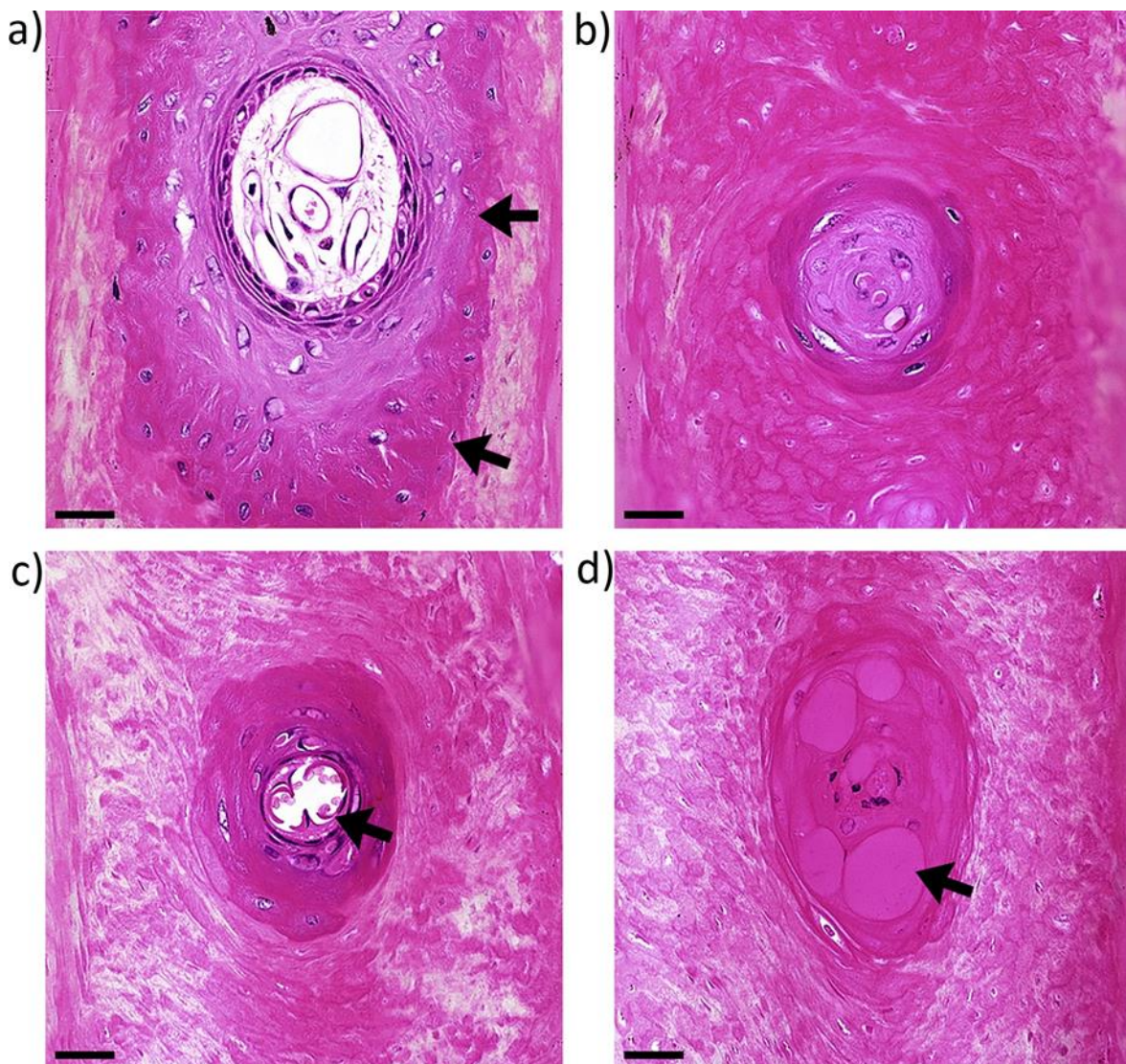
Metaloproteinaze matriksa često se navode kao uzročnici razgradnje bazalnih membrana, iako ne postoje izravni dokazi njihove aktivnosti. Više metaloproteinaza matriksa je pojačano aktivirano u SIRS povezanom laminitisu sa značajnim varijacijama između pojedinih konja (de Laat i sur., 2011.). Nadalje, neuspjeh u dokazivanju povećanih aktivnosti metaloproteinaze-2 i metaloproteinaze -9 u teškim laminitisima pripisuje se djelovanju tkivnih inhibitora (Loftus i sur., 2009.).

Navedene spoznaje ne pokazuju jasno postoji li stvarna, kvalitativna razlika u histopatologiji između SIRS-a i endokrinopatskog laminitisa. Iako je moguće da razlike uočene u histološkim lezijama u laminama i njihovoj bazalnoj membrani mogu odražavati akutniju prirodu upalne bolesti, modeli hiperinzulinemije također uključuju nagli početak. Analiza histoloških promjena u strogo definiranim, prirodno prisutnim slučajevima endokrinopatske bolesti smatrala se ključnom za utvrđivanje imaju li one ikakvu povezanost s lezijama koje su zabilježene u akutnim eksperimentalnim scenarijima.

Histopatologija prirodnog endokrinopatskog laminitisa opisana je kod 14 konja i ponija u odnosu na 25 kontrolnih (Karikoski i sur., 2015.).

Mikroskopske lezije bile su uglavnom lokalizirane abaksijalno (blizu stijenke kopita) i uključivale su apoptozu, laminarnu fuziju, hiperplaziju i djelomičnu zamjenu s aberantnim keratinom koji sadrži nuklearne ostatke i nakupine bjelančevina.

Kod nekih konja s endokrinopatskim laminitisom, oštećenja su uvijek smještena aksijalno i uključuju razdvajanje bazalne membrane (Karikoski i sur., 2015.). Lezije su manje ozbiljne, ali uključuju sužavanje krajeva sekundarnih i primarnih epidermalnih lamela. Dok lezije, utvrđene u slučajevima koji se prirodno pojavljuju u skladu su s napredovanjem lamilnog istezanja i akutnim deformacijama ne ukazuju na to da su endokrinopatski i SIRS povezani laminitis u osnovi različite bolesti. Ova se tvrdnja temelji na podacima koji pokazuju da lamelarne lezije nisu u korelaciji s trajanjem boli (Karikoski i sur., 2015.)



Slika 7. Lezije u korijumu kopita

Izvor: <https://www.sciencedirect.com>

Niz abaksijalnih lezija zabilježenih kod konja s prirodno prisutnim hiperinzulinemijskim laminitisom prikazane su na Slici 7. te ih se može interpretirati kao niz događaja. Slika 7.(a) prikazuje fuziju vrhova sekundarnih epidermalnih lamela preko primarnih dermalnih lamela, što rezultira izolacijom zaobljenih područja vaskularnog dermalnog tkiva koje se nastavlja periferno keratinizirati. Slika(b) prikazuje smanjenje područja ovog dermalnog "kruga", uz potpunu izolaciju od epidermalnog i dermalnog tkiva keratinom, te keratinizaciju većine neposredno okolnog epidermalnog tkiva. Slika 7.(c) prikazuje degeneraciju krvnih žila i dovršetak keratinizacije preostalih (središnjih) stanica epiderme. Slika 7.(d) prikazuje punjenje područja keratinom ili bjelančevinastom tekućinom.

Ove promjene tipično su povezane s prethodnim kliničkim epizodama laminitisa ili produljenog kroničnog laminitisa. Liječenje endokrinih bolesti u ovoj ključnoj fazi moglo bi usporiti, spriječiti ili čak preokrenuti lamelarnu patologiju, pri čemu je sprječavanje lamelarnog rastezanja terapijski cilj u modelima hiperinzulinemije. Histološki nalazi u modelima akutnih slučajeva hiperinzulinemije ukazuju na istežanje ili produženje lamelarnih epitelnih stanica kao ključni rani događaj.

Citoskelet s mikrotubulima i aktinskim mikrofilamentima, koji su otporni na kompresiju i vlačne sile, određuje oblik stanice i mehanička svojstva, a njihove interakcije doprinose postojećoj unutarstaničnoj napetosti (Ingber i sur., 2014.). Nitasti aktini organiziraju se kao niti ili snopovi, s malim varijacijama u sastavu vlakana ili poprečnih veza, te utječu na mehaničku čvrstoću stanice (Gardel i sur., 2004.). Glavni citoskeletni proteini u lamelarnom tkivu kopitara su keratini koji značajno doprinose svojstvima epitelnih stanica (Seltmann i sur., 2013.). Oni su potrebni za sidrenje i naprezanje jezgre, ali i za stabilizaciju citoskeletne mreže u cjelini.

Citoskelet je povezan s elastičnom mrežom bjelančevina smještenom neposredno ispod stanične membrane. Učinkovitost spajanja ovisi o adheziji na površini stanice. To objašnjava prijenos lokalnih naprezanja kroz cijelu citoskeletnu arhitekturu stanice. U tkivu je prisutan složen odnos između oblika stanice, prednaprezanja, veza s drugim stanicama, veza s bazalnom membranom i fizikalnih svojstava te membrane (Ingber i Jamieson., 1985.). Pri tome, element napetosti distribuira fizičke sile uz međusobno povezivanje epitelnih i dermalnih komponenti (Ingberand Jamieson., 1985.). Svaka promjena ovih odnosa može promijeniti morfologiju epitelnih stanica. Brzo produljenje lamela epitelnih stanica (unutar 6 sati u modelima hiperinzulinemije) podrazumijeva plastičnu deformaciju citoskeleta (Douglas i sur., 1998.).

Ostaje nepoznato kako ili kada se to događa kod sporije razvijajućih laminitisa kao posljedice hiperinzulinemije. Promjena sastava keratina uočena je u bazalnim stanicama u prvih 48 sati laminitisa (Wattle., 2000.). U modelima preopterećenja ugljikohidratima, imunofluorescencija citokeratina nije se smanjila (French i sur., 2004.). Također je važno shvatiti da je stanična sposobnost kompenzacije kod takvih stanja, bitna za homeostatsku kontrolu. Te promjene sugeriraju na potrebu ranog farmakološkog djelovanja kod konja koji pokazuju predkliničko stvaranje divergentnih prstenova.

Nije utvrđeno da produljena hiperinzulinemija pojačava ekspresiju gena određenih markera signalizacije inzulina i transporta glukoze u lamelarnom tkivu (Campolo i sur., 2016.). U istraživanjima u kojima su korišteni lamelarni eksplanti kopita, inzulin nije utjecao na unos glukoze. Umjesto toga, mehanički aspekti unosa glukoze, zajedno s ekspresijom mRNA za GLUT1 i GLUT4, ukazali su na dominaciju GLUT1 (o inzulinu neovisnog) transportnog sustava glukoze (Asplin et al., 2011.).

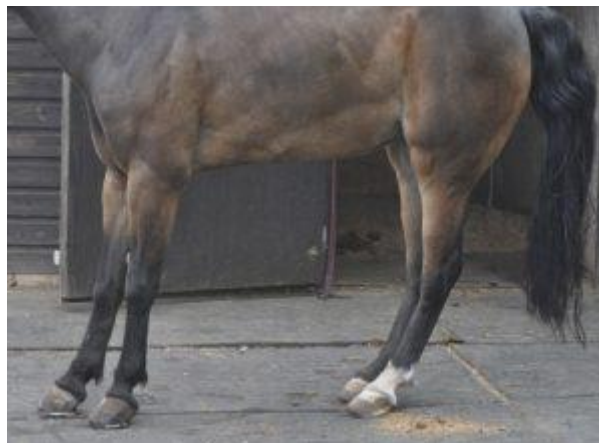Lamelarne epitelne stanice ne posjeduju inzulinske receptore, već se oni mogu nalaziti u vaskularnom odjeljku, pri čemu se ekspresija gena smanjuje u modelima hiperinzulinemije (Burns i sur., 2013.). Ovi nalazi ne ukazuju na izravan stanični učinak inzulina, ali postoji značajan broj receptora za inzulinu sličan čimbenik rasta (IGF-1) u lamelarnom tkivu (Kullmann i sur., 2016.). Iako se serumske koncentracije IGF-1 nisu značajno promijenile tijekom 46 sati u modelima hiperinzulinemije vjerojatno je da se pri visokim koncentracijama inzulina može aktivirati receptor za IGF-1. U drugim slučajevima pokazalo se da receptor za IGF-1 na dinamičan način stupa u interakciju s integrinima, međustaničnim adhezijskim molekulama, citoskeletom i unutar staničnim signalnim mehanizmima.

Kao što je već spomenuto, rastezanje lamelarnih epitelnih stanica može odražavati hormonski induciranu promjenu stanja prije stresa. Međutim, u staničnoj kulturi stanice s manje površinskih adhezija pokazuju smanjenu krutost i mogu se više oslanjati na unutarnje mikrotubule za stvaranje prednapetosti (Wang i sur, 1994.). Vjerojatno bi čak i manje odvajanje povezano sa suptilnim oštećenjem bazalnih membrana viđenim u modelima hiperinzulinemije moglo pridonijeti promjenama morfologije epitelnih stanica. Razlikovanje primarne ili sekundarne patologije bazalnih membrana može biti vrlo teško, ako je produženje lamelarnih epitelnih stanica primarno, vjerojatno dolazi do promjene u strukturi bazalne membrane.

5. KLINIČKI ZNAKOVI LAMINITISA

Prepoznavanje čimbenika laminitisa i ključne kliničke značajke mogu olakšati ranu dijagnozu i intervenciju koja povećava vjerojatnost uspješne prevencije. Temeljiti pristup anamnezi kao i klinički pregled mogu pomoći kod prepoznavanja uzroka nastanka bolesti. Klinička slika laminitisa varira ovisno o trajanju i ozbiljnost patologije, prisutnost istovremenih ili predisponirajućih bolesti, te sistemskoj reakciji pojedinog konja na bolnost kod laminitisa. Laminitis prema tijeku bolesti može biti akutni, subakutni i kronični. Kod akutne faze javlja se sapeti hod, konj se kreće zgrčeno i polako te nakon podizanja noge nastoji je što prije spustiti na tlo. Životinja pokušava leći kad god za to ima priliku i ostaje u ležećem položaju što dulje, širi nosnice kako bi olakšala disanje te se intenzivno znoji. Javlja se mišićni tremor, povišena tjelesna temperatura i tahikardija. U subakutnom slučaju javljaju se isti klinički znakovi, ali manjeg intenziteta, a ovaj tijek bolesti najčešće prelazi u kronični oblik laminitisa. U kroničnom obliku javljaju se deformacije kopita te se mogu uočiti područja prstenastih izraslina rožine na području vrha kopita i petnih dijelova. Radiološkom pretragom se može uočiti rotacija kopitne kosti. Laminitis može zahvatiti jedno ili sva kopita, ali se najčešće pojavljuje istodobno na prednjim kopitima.

Prednji udovi obično su teže pogođeni od stražnjih udova, a konj ponajprije opterećuje pete kako bi rasteretio prednji dio kopita. Iz tih razloga često je karakterističan stav sa stražnjim nogama postavljenim naprijed ispod tijela a prednji ekstremiteti ispruženi ispred tijela.



Slika 8. Karakteristični stav konja kod laminitisa

Izvor: <https://svijetkonja.ba>

Konji sa slabom boli u stražnjim i prednjim udovima zbog laminitisa mogu imati normalan stav. Rijetko su stražnji udovi zahvaćeni ozbiljnije od prednjih udova i u nekim od ovih slučajeva, postoji tendencija stajanja s prednjim nogama više povučenim kaudalno.



Slika 9. Odignuta noga – jedan od kliničkih znakova laminitisa.

Izvor: <https://www.thelaminitissite.org/>

Laminitis može imati iscrpljujuće dugoročne učinke, te može dovesti do kroničnog stanja i u najgorem slučaju, iziskuje eutanaziju životinje (Hunt., 1993.). U kliničkoj slici vidi se paraliza koja uključuje jedno ili više ekstremiteta, ukočenost, premještanje težine, tipičan stav konja i nevoljkost kretanja, povećani arterijski puls i osjetljivost na pritisak kopita (Dyson., 2011.).

Mnogi konji također imaju velike promjene na stijenci kopita (divergentne prstenove), širu odvojenu bijelu liniju te ravne ili konveksne potplate (Pollitt., 2004.).



Slika 10. Prikaz divergentnih prstenova na kopitu konja

Izvor: Pollitt, 2004.

Hromost uzrokovana laminitisom ne razlikuje se od one uzrokovane drugim bolnim stanjima kopita, no kod laminitisa nisu rijetki slučajevi hromosti više udova. Hromost je često opsežnija na prednjim udovima i često je asimetrična. Stupanj hromosti može se ustanoviti pažljivim praćenjem hoda po ravnoj liniji i u malim krugovima u oba smjera. Konji s blago obostrano zahvaćenim prednjim udovima mogu hodati normalno u ravnoj liniji, a kada se okreću na tvrdoj podlozi pogoršat će se hromost unutarnjeg uda. Podražajem kopita može se detektirati refleksna reakcija povlačenja kopita ili cijeloga uda. Manualna primjena rotacijske sile na kopito vjerojatno je pouzdaniji pokazatelj prisutnosti boli kod laminitisa, poglavito u stražnjim nogama.



Slika 11. Ležanje konja – potencijalni klinički znak laminitisa

Izvor: Nora Budimir

Laminitis može dovesti do ubrzanja otkucaja srca i brzine disanja, znojenja i uznemirenosti. Kod hospitaliziranih konja suptilno, ali trajno povećanje brzine otkucaja srca (45-55 otkucaja u minuti) može se primijetiti prije razvoja hromosti. Blaga tahikardija, iako nespecifičan, može biti prvi uočljiv klinički znak laminitisa.

Konji s umjerenim do teškim akutnim laminitisom često će imati povećan broj otkucaja srca i frekvenciju disanja u mirovanju. Sam akutni laminitis ne dovodi do promjena u krvnim pokazateljima, osim povećanja broja leukocita u umjerenim do teškim slučajevima. Povećanje razine fibrinogena ukazuju na upalu povezanu s primarnom bolešću ili drugim patologijama, a ne sam laminitis. Povećanje serumskog amiloida A (SAA) u modelima eksperimentalno induciranih laminitisa pojavljuje se vrlo brzo kao pokazatelj sistavne upale prisutne kod laminitisa. Stres zbog boli u akutnoj ili aktivnoj fazi kroničnog laminitisa može utjecati na koncentracije hormona i koncentraciju glukoze u serumu.

Konji s uznapredovanom disfunkcijom hipofize i posljedičnim promjenama s ispadanjem dlake često se prepoznaju samo po tom simptomu. Stručni vlasnici konja i veterinari uspijevaju prepoznati i druge znakove bolesti, prije nego nastupi kronično stanje laminitisa.

U novije vrijeme, laboratorijska dijagnostika omogućava prepoznavanje konja rezistentnih na inzulin, koji često imaju poremećaj funkcije hipofize.

U ranijim fazama bolesti simptomi su suptilni i/ili nespecifični te se teško prepoznaju. Suptilni znakovi uključuju gubitak težine ili mišića. Nespecifične promjene dlake, poput izrazito duge, grube ili guste dlake tijekom zime na vratu ili trbuhu, često se pripisuju sezonskim promjenama dlačnog pokrivača.

Znakovi kroničnog laminitisa mogu uključivati sljedeće:

1. Divergentne prstenove u stijenci kopita.
2. Krvarenja u rožini tabana.
3. Proširenje bijele linije.
4. Izbočene ili ravne tabane.
5. Pogrbljeni vrat.
6. Nejednaka kopita, koja su posljedica nejednakog rasta rožine.

6. LIJEČENJE LAMINITISA

Što prije se započne liječenje, veće su šanse za oporavak. Liječenje će ovisiti o specifičnim okolnostima, ali može uključivati sljedeće:

1. Dijagnosticiranje i liječenje primarnog problema (laminitis može biti posljedica sustavnog problema u organizmu).
2. Dijetalne restrikcije., hranjenje samo sijenom.
3. Liječenje primjenom mineralnih ulja putem nazogastrične sonde za čišćenje probavnog trakta konja, osobito ako se konj prejeo.
4. Davanje tekućine ako je konj bolestan ili dehidriran.
5. Davanje drugih lijekova kao što su antibiotici za borbu protiv infekcije; antiendotoksini za smanjenje toksičnosti bakterija; te antikoagulansi i vazodilatatori za smanjenje krvnog tlaka uz poboljšanje protoka krvi do kopita.
6. Smještaj konja na meko tlo, primjerice pijesak ili strugotine drva i poticanje konja da legne kako bi se smanjio pritisak na oslabljene lamine.
7. Otvaranje i isušivanje svih apscesa.
8. Suradnja između veterinara i držaoca životinje
9. Korektivno podrezivanje, primjena potpora za kopita i terapijskih cipela ili jastučića.

Prema Radišiću (2010.) liječenje laminitisa započinje metodama poput krioterapije, korištenjem nesteroidnih protuupalnih lijekova (NSPUL), korekcije kopita i pravilnog potkivanja te promjenama u hranidbi konja. Za smanjenje boli i ublažavanje upalnih procesa koriste se NSPUL poput Phenylbutazona, flunixin meglumina i ketofena. Kod duže uporabe ovih lijekova može doći do oštećenja želučane sluznice, bubrega i crijeva, zbog toga se zadnjih godina koriste sigurniji i manje štetni lijekovi poput suxibuzona, COX-2 specifični lijekovi (firocoxib i diclofenac) koji spadaju u skupinu neselektivnih NSPUL-a (Radišić., 2010.). Primjenom nitroglicerina lokalno se pokušava postići vazodilacija. To je proces širenja krvnih žila. Kod akutnih slučajeva također se može koristiti i mineralno ulje koje ima laksativno djelovanje kojim sprječava apsorpciju endotoksina iz želučano crijevnog trakta. Također pomaže da konja smjestimo u bazen sa hladnom vodom ili da mu stavljamo hladne obloge te korištenje antihistamika i perifernih vazodilatatora.

Preporuča se korištenje heparina tijekom tri dana u dozi od 40 U/kg zbog poremećaja cirkulacije i tromboemboličnih promjena (Radišić., 2010.).

Kod akutnih slučajeva laminitisa kopito se potkiva zatvorenim potkovom kako bi smanjili opterećenje potplata i rotacija kopitne kosti. Da bi privremeno otklonili bol i omogućili kretanje konja možemo obaviti blokadu digitalnih živaca s kojom se povećava protok krvi kroz distalne dijelove ekstremiteta. Kronični laminitis lijećimo jednako kao i akutni samo što veću pažnju pridajemo korekciji kopita tako što skraćujemo vrh kopita odnosno nokatni dio čime se snižava petni dio kopita te se tako zaštićuje potplat. Također kopito potkivamo zatvorenim potkovom.

Kod kroničnog refrakternog laminitisa dolazi do promjena koje dovode do pomaka kopitne kosti gdje se gubi veza s kopitnom stijenkom i kopitna kost počinje propadati, takvi konji podliježu operaciji. Operacijom se smanjuje bol i omogućava se korigiranje kopita tako da ono može izdržati opterećenje tijela. Ako je zahvat obavljen prije osteomijelitisa kopitne kosti, do fiziološke kontrakcije tetive dolazi unutar prve godine nakon operacija, a u suprotnom bi bilo potrebno i do 2-3 godine (Radišić., 2010.).



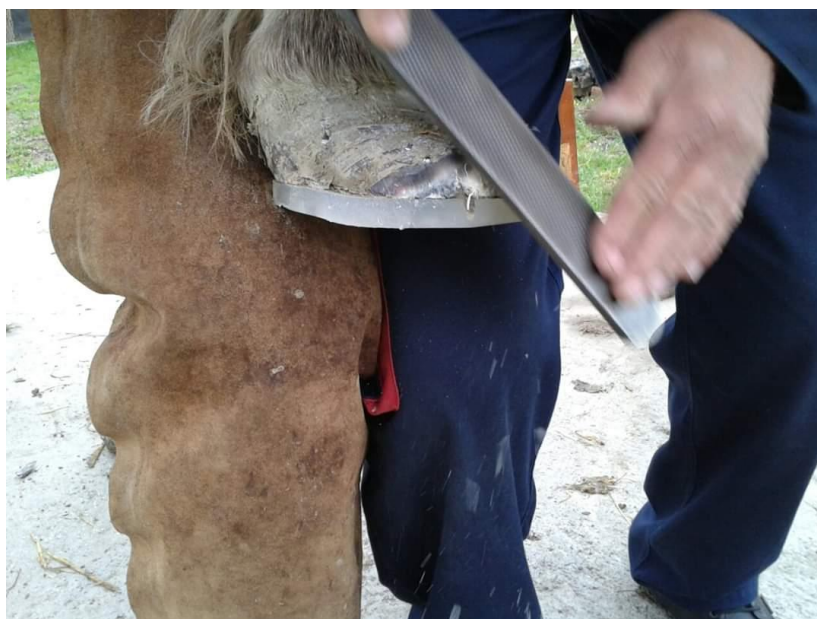Slika 12. Potpore za kopita

Izvor: Nora Budimir



Slika 13. Primjena potpore za kopita

Izvor: Nora Budimir



Slika 14. Turpijanje kopita

Izvor: Nora Budimir



Slika 15. Ugrađena potpora za kopito

Izvor: Nora Budimir



Slika 16. Kapice za kopita

Izvor: Nora Budimir

Najbolji način za određivanje načina liječenja i vrste lijekova kod konja s disfunkcijom hipofize je testiranje koncentracije adrenokortikotropnog hormona (ACTH) i simptomatsko praćenje konja. Za najbolju dugoročnu prognozu, razinu hormona treba održavati što je moguće bliže normalnoj koncentraciji u krvi, po mogućnosti ne višoj od sredine referentnog raspona, što često zahtijeva korekciju količine lijekova tijekom određenih razdoblja u godini.

Prvi lijek koji je isproban na konjima s ovom bolešću bio je bromokriptin, koji oponaša inhibitorne učinke dopamina u hipofizi. Bio je djelotvoran, ali problem je bio što se morao davati potkožno nekoliko puta dnevno. Oralna apsorpcija nije bila pouzdana, iako pojedini veterinari primjećuju učinkovitost pa bi to mogla biti alternativa za konje koji ne reagiraju na druge dopaminergike.

Lijek ciproheptadin koristio se jedno vrijeme za liječenje konja s poremećajima lučenja hipofize. Ciproheptadin blokira serotonin, tvar u mozgu koja potiče proizvodnju proopiomelanokortina, prekursora hormona srednjeg režnja hipofize. Ciproheptadin često djeluje dobro određeno vrijeme, a zatim gubi učinkovitost. To se vjerojatno događa jer se vremenom gubi više neurona koji proizvode dopamin, pa se učinak blokiranja serotonina treba dodatno pojačati.

Najbolji trenutni tretman je upotreba lijeka pergolid mezilata. Izveden iz prirodnih spojeva, pergolid je lijek koji se naširoko koristio kod ljudi za liječenje Parkinsonove bolesti, koja također uključuje gubitak dopaminergičnih neurona, ali u drugom dijelu mozga. Ovaj lijek se veže za dopaminske receptore na stanicama hipofize i oponaša djelovanje dopamina. Pergolid je obično vrlo učinkovit u kontroli simptoma.

Cabergoline je sličan kao i pergolid. Skuplji je, a trenutno su dostupne samo informacije o dozi za intravenski oblik sa postupnim oslobađanjem. Bio je koristan kod konja sa slabim odgovorom na pergolid. Lijek se daje svakih 10 dana.

Na tržištu su različiti biljni dodaci za konje s disfunkcijom hipofize. Neki imaju sastojke koji stimuliraju imunološki sustav ili djeluju protuupalno, ali daleko najuobičajenija biljka je Vitex agnus-castus odnosno monaški papar.

Godine 1999. provedeno je prvo terensko ispitivanje ove biljke na konjima s disfunkcijom hipofize nakon što je proučena primjena kod ženskih hormonalnih poremećaja i otkriveno da je inhibitor prolaktina koji je antagonist dopamina.

Terensko ispitivanje uključivalo je standardizirani tekući ekstrakt Vitexa primijenjen na 10 konja i ponija s klinički vidljivom disfunkcijom hipofize, laminitisom i depresijom. Svi su konji pokazali poboljšanje u vidu smanjenja ispadanja dlake, povećanja energije, veće aktivnost i smanjenja boli. Vitex agnus-castus ima učinak sličan morfiju u mozgu, pa je to vjerojatan uzrok smanjenja boli. Utvrđeno je poboljšanja u ranim fazama bolesti, no klinički simptomi su se počeli vraćati. Pokus je tada zaustavljen, a svaki konj kod kojeg je bolest uznapredovala, liječen je sa pergolidom. Zaključak je bio da Vitex agnus-castus nije zamjena za pergolid, ali može pružiti simptomatsko olakšanje u blagim slučajevima PPID-a.

Između 2001. i 2004. godine još jedno istraživanje s Vitus agnus-castus provedeno je u Velikoj Britaniji, svaki je konj bio praćen 12 mjeseci. Ponovno je došlo do simptomatskog olakšanja, ali se nije postigla regulacija koncentracije ACTH. To znači da se rast adenoma hipofize nastavio nekontrolirano.

Sva tri ispitivanja su koristila tekuće ekstrakte Vitexa, Hormonisa ili Evitexa, a utvrđeno je da Vitex agnus-castus često pruža simptomatsko olakšanje, osobito u pogledu letargije i abnormalnosti dlake, ali ne kontrolira pouzdano koncentraciju hormona i stoga se ne može preporučiti kao jedini tretman. Ako se s primjenom pergolida ne započne dok Vitex agnus-castus više ne kontrolira kliničke znakove, potrebne su veće doze pergolida i teže je normalizirati razinu ACTH.

7. PREVENCIJA

Zbog teških posljedica po zdravlje konja koje se javljaju kod laminitisa velik je interes za prepoznavanje rizika i primjenu preventivnih mjera kako bi se spriječila pojava bolesti. S obzirom na različite uzroke laminitisa i čimbenici rizika se razlikuju pa ih je potrebno sagledati odvojeno. Endokrinopatski laminitis se pokazao kao najčešći oblik prirodnog laminitisa, no kod njega konji u početku ne pokazuju značajnih promjena tj. ne postoje indikacije bolesti sve dok se ne pojave prvi klinički znakovi, primjerice bolnost. Početak ovog tipa laminitisa je suptilniji u odnosu na druge tipove. Prvi znakovi kod ovog tipa mogu biti povezani sa izgledom stijenke kopita ili sa hromosti odnosno težom pokretljivošću konja. Stoga prevencija kod endokrinopatskog laminitisa podrazumijeva nadzor i detaljni pregled kopita i konja barem jednom godišnje ili polugodišnje, prilikom kojega se utvrđuje čvrstoća i izgled kopita, tjelesna kondicija konja, određuju hormoni u krvi i radiološki pregledavaju kopita.

Kod konja kod kojih se tim pregledom utvrdi povećan rizik od pojave laminitisa kao preventivne mjere mogu se uvesti povećana tjelovježba, posebna hranidba, neke vrste lijekova, te korigiranje kopita. Veliku ulogu ima i edukacija vlasnika konja kako bi mu se omogućilo rano prepoznavanje simptoma bolesti.

Kod tipa laminitisa koji je povezanog sa toksinima vrlo je važno brzo uočavanje i dijagnosticiranje jer ima jako loše posljedice za konja. Za razliku od endokrinopatskog laminitisa gdje vlasnik konja može uočiti znakove pojave bolesti kod ovog tipa veća je vjerojatnost da će za to biti potreban veterinar. Kod ovog tipa zbog infekcije ili alimentarnih razloga dolazi do nakupljanja toksina u krvi. Prevencija podrazumijeva agresivno liječenje izvora infekcije, liječenje sistemske upale te lokalnu ciljanu terapiju. Medicinska terapija najčešće se sastoji od nesteroidnih protuupalnih lijekova (NSPUL) kao što su meloksikam ili flunixin meglumin. Polimiksin B može se primijeniti ako postoji sumnja na endotoksemiju. Također i kao dio preventivnih mjera mogu se koristiti potpornji za kopita sa materijalom od lijevane stakloplastike kako bi učvrstio distalni dio kopita.

Kod laminitisa koji nastaje zbog preopterećenja jednog kopita, identifikacija pojave bolesti je poprilično jednostavna, jer se zbog hromosti odnosno teške pokretljivosti jednog uda posljedično javlja hromost i laminitis na suprotnom udu koji na sebe preuzima većinu težine. Primarni cilj prevencije kod ovog tipa bi se trebao usredotočiti na tehniku povećanja protoka krvi.

Kako bi smo olakšali konju odnosno pomogli mu da ne prebacuje težinu na drugi ud moguće je postaviti posebne vrste remenja koji pridržavaju njegovu težinu. Međutim pojedini konji teško podnose ovu metodu.



Slika 17. Redovitim pregledima mogu se na vrijeme uočiti promjene na kopitima

Izvor: Nora Budimir

8. ZAKLJUČAK

Laminitis je često i bolno stanje kod konja koje može rezultirati trajnom hromošću, a u težim slučajevima i eutanazijom. Javlja se kao posljedica poremećenog (stalnog, povremenog ili kratkotrajnog) protoka krvi kroz korijum čime se slabi veza između kopitne čahure i kopitne kosti, a može se manifestirati kao jedna epizoda laminitisa ili više njih, u obliku ponovljenih napadaja kroz dulje vremensko razdoblje (rekurentni laminitis). Rizik za razvoj ove bolesti veći je kod teških pasmina, ponija, minijaturnih konja, magaraca, konja prekomjerne tjelesne mase, starijih konja koji boluju od bolesti hipofize, konja koji su već ranije imali znakove laminitisa te konja koji su unosili veće količine hrane visoke nutritivne vrijednosti. Laminitis se obično dijagnosticira na temelju kliničkih znakova poput hromosti, karakterističnog stava (konj naslonjen unatrag na pete) i boli u tabanu. Budući da se radi o izuzetno bolnom stanju, važno je postići adekvatnu analgeziju, a nesteroidni protuupalni lijekovi, kao što su primjerice flunixin meglumin, fenilbutazon ili suksibuzon su prvi izbor. Liječenje laminitisa uključuje i primjenu drugih lijekova poput antibiotika (u svrhu zaštite od infekcija), antiendotoksina (smanjenje toksičnosti bakterija) te antikoagulansa i vazodilatatora (snižavaju krvni tlak te poboljšavaju protok krvi kroz kopita). Kontinuirano hlađenje kopita odnosno krioterapija također može biti od koristi s obzirom da niske temperature uspore upalni proces u kopitu. Uz navedeno, preporuča se korekcija kopita, pravilno potkivanje te uvođenje niskokaloričnih uravnoteženih obroka koji sadrže visokokvalitetne proteine i mješavinu vitamina i minerala.

Svega nekoliko bolesti kod konja zahtijeva dugoročnu posvećenost liječenju i oporavku, a jedna od njih je laminitis. U svakom trenutku liječenja, vrlo je važno da su vlasnici upoznati s točnim i realnim informacijama s obzirom na ozbiljnost stanja konja, opseg boli, trajanje liječenja i što se može očekivati u budućnosti od konja. S pravilnom dijagnozom, odgovarajućim liječenjem i zbrinjavanjem te dobrom njegom kopita, kako bi se u potpunosti sanirala sva oštećenja, a zatim održala ispravna ravnoteža kopita, mnogi se konji vraćaju u prijašnju upotrebu i žive zdravo i dugo.

9. LITERATURA

1. Asplin, K.E., Patterson-Kane, J.C., Sillence, M.N., Pollitt, C.C., McGowan, C.M. (2010.): Histopathology of insulin-induced laminitis in ponies. *Equine Veterinary Journal*, 174, 530-535.
2. Asplin, K.E., Sillence, M.N., Pollitt, C.C., McGowan, C.M. (2007.): Induction of laminitis by prolonged hyperinsulinaemia in clinically normal ponies. *The Veterinary Journal*, 174, 530-535.
3. Baxter, G.M., Morrison, S. (2009.): Complications of unilateral weight bearing. *Veterinary Clinics of North America: Equine Veterinary Journal*, 43, 196-201.
4. Burns, T.A., Watts, M.R., Weber, P.S., McCutcheon, L.J., Geor, R.J., Belknap, J.K. (2013.): Distribution of insulin receptor and insulin-like growth-1 receptor in the digital laminae of mixed-breed ponies: an immunohistochemical study. *Equine Veterinary Journal*, 326-332.
5. Campolo, A., de Laat, M., Keith, L., Gruntmeir, K.J., Lacombe, V.A. (2016.): Prolonged hyperinsulinemia affect metabolic signal transduction marker in a tissue-specific manner. *Domestic Animal Endocrinology*, 55, 41-45.
6. Coffman, J.R., Colles, C.M. (1983.): Insulin tolerance in laminitic ponies. *Canadian Journal of Comparative Medicine*, 47, 347-351.
7. De Laat, A., Clement, C.K., Sillence, M.N., McGowan, C.M., Pollitt, C.C., Lacombe, V.A. (2015.): The impact of prolonged hyperinsulinaemia on glucose transport in equine skeletal muscle and digital lamellae. *Equine Veterinary Journal*, 4, 494-501.
8. De Laat, M.A., Kxaw-Tanner, M.T., Nourian, A.R., McGowan, C.M., Sillence, M.N., Pollitt, C.C. (2011.): The developmental and acute phases of insulin-induced laminitis involve minimal metalloproteinase activity. *Veterinary Immunology and Immunopathology*, 140, 275-281.
9. De Laat, M.A., Patterson-Kane, J.C., Pollitt, C.C., Sillence, M.N., McGowan, C.M. (2013.): Histological and morphometric lesions in the pre-clinical, developmental phase of insulin-induced laminitis in Standard horses. *The Veterinary Journal*, 195, 305-312.

10. De Laat, M.A., Silience M.N., MxGowan C.M., Pollit, C.C. (2012.): Continuous intravenous infusion of glucose induces endogenous hyperinsulinaemia and lamellar hisopathology in Standardbred horses. *The veterinary Journal*, 191, 317-322.
11. Donaldson, M.T., Jorgensen, A.J., Beech, J. (2004.): Evaluation of suspected pituitary pars intermedia dysfunction in horses with laminitis. *Journal of American Veterinary Medical Association*, 224, 1123-1127.
12. Douglas, J.E., Biddick, T.I., Thomason, J.J., Jofriet, J.C. (1998.): Stress/strain behaviour of the equine laminar junction. *Journal of Experimental Biology*, 201, 2287-2297.
13. Dyson, S.J. (2011.): *Diagnosis of laminitis., Diagnosis and Managment of Lameness in the Horse., Second Ed., Elsevier., St Louis., MO., USA., 371-372*
14. French, K.R., Pollitt, C. (2004.): Equine laminitis: loss of hemidesmomes in hoof secondary epidermal lamealle correlates to dose in an oligofructose induction model. *Equine Veterinary Journal*, 36, 230-235.
15. Gardel, M.I., Shin, J.H., mcKintosh, F.C., Mahadevan, L. Matsudaira, P. Weitz, D.A. (2004.): Elastic behavior of cross-linked and bundled actin networks. *Science* 304, 1301-1305.
16. Hermsen, J. (2003.): *Konji enciklopedija. Veble commerce Zagreb., Zagreb.*
17. Hunt, R. J. (1993.): A retrospective evaluation of laminitis in horses., Department of Large Animal Medicine, College of Veterinary Medicine. *Equine Veterinary Journal., The University of Georgia, Athens. USA. 25; (1) 61-64.*
18. Ingber, D.E., Jamieson, J.D. (1985.): Cells as tensegrity structures: architectural regulation of histodifferentation by physical forces transduced over basement membranes, u: Andersson., L.A, Gahmberg, C.C., Ekblom, R. *Gene Expressions during Normal and Maligant Differentation., Academic Press., Orlando, FL., USA, pp, 13-32.*
19. Ingber, D.E., Wang, N., Stamenovic, D. (2014.): Tensegrity biophysics and the mechanics of living systems *Reports on Progress in Phycis, 77, 046603.*
20. Ivanković A. (2004.): *Konjogojstvo., Hrvatsko agronomsko društvo. Agronomski fakultet u Zagrebu., Zagreb.*

21. Julien-Grille, S., Moore, R., Denat, L., Morali, O.G., Delmas, V., Bellacosa, A., Larue, L. (2013.): The Role of Insulin-like Growth Factors in the Epithelial to Mesenchymal
22. Karikoski, N.P., Horn, I., McGowan, T.W., McGowan, C.M. (2011.): The prevalence of endocrinopathic laminitis among horses presented for laminitis at a first opinion/referral equine hospital. *Domestic Animal Endocrinology*, 41, 111-117.
23. Karikoski, N.P., McGowan, C.M., Singer, E.R., Asplin, K.E., Tulamo, R.M., Patterson-Kane, J.C. (2015.): Pathology of natural cases of equine endocrinopathic laminitis: evidence for a chronic preclinical phase with abaxial localization in the hoof wall, *Veterinary Pathology*, 52, 945-956.
24. Karikoski, N.P., Patterson-Kane, J.C., Asplin, K.E., McGowan, T.W., McNutt, M., Singer, E.R., McGowan, C.M. (2014.): Cellular changes in elongated secondary epidermal laminae in a equine model of insulin-induced laminitis. *American Journal of Veterinary Research*, 75, 161-168.
25. Kawasako, K., Higashi, T., Nakaji, Y., Komine, M., Hirayama K., Mastuda, K., Okamoto, M., Hashimoto H., Tagami, M., Tsunoda, N., et.al (2009.): Histologic evaluation of the diversity of epidermal laminae in hooves of horses without clinical signs of laminitis. *American Journal of Veterinary Research*, 70, 186-193.
26. Kellon, E.M. (1999.): *Equine Supplements & Nutraceuticals. A Guide to Peak, Health & Performance Through Nutrition.*, Breakthrough Pubns.
27. Kullmann, A., Weber, P.S., Bishop, J.B., Eoux, T.M., Norby, B., Burns, T.A., McCutcheon, L.J., Belknap, J.K., Geor, R.J. (2016.): Equine insulin receptor and insulin growth factor-1 receptor expression in digital lamellar tissue and insulin target tissues. *Equine Veterinary Journal*, 48, 626-632.
28. Loftus, J.P., Johnson, P.J., Belknap, J.K., Pettigrew, A., Blcak, S.J. (2009.): Leukocyte-derived and endogenous matrix metalloproteinases in the lamellae of horses with naturally acquired and experimentally induced laminitis. *Veterinary Immunology and Immunopathology*, 129, 221-230.
29. Love, S. (1993.): *Equine Cushing's disease.*, *British Veterinary Journal* 149, Department of Veterinary Medicine, University of Glasgow Veterinary School, Bearsden Road., Bearsden., Glasgow.

30. Maniotis, A.J., Chen, C.S., Ingber, D.E. (1997.): Demonstration of mechanical connections between integrins, cytoskeletal filaments, and nucleoplasm that stabilize nuclear structure. *Proceedings of the National Academy of Sciences of the United States of America*, 94, 849-854.
31. McFarlane D. (2011.): Equine pituitary pars intermedia dysfunction. *Veterinary Clinics of North America., Equine Practice*, 27, 93-113.
32. McGowan, T.W., Pinchbeck, G.P., McGowan, C.M. (2013.): Prevalence, risk factors and clinical signs predictive for equine pituitary pars intermedia dysfunction in aged horses. *Equine Veterinary Journal*, 45, 74-79.
33. McGowan., C.M., Frost, R., Pfeiffer, D.U., Neiger, R. (2004.): Serum insulin concentrations in horses with equine Cushings syndrome: response to a cortisol inhibitor and prognostic value. *Equine Veterinary Journal*, 36, 295-298.
34. Morgan, S.J., Hood, D.M., Wagner, I.P., Postl, S.P. (2003.): Submural histopathologic changes attributable to peracute laminitis in horses. *American Journal of Equine Veterinary Journal*, 39, 360-364.
35. Nourian, A.R., Baldwin, G.I., van Eps, A.W., Pollit, C.C. (2007.): Equine laminitis: ultrastructural lesions detected 24-30h after induction with oligofructose. *Equine Veterinary Journal*, 39, 360-364.
36. Obel, N. (1948.): *Studies on the Histopathology of Acute Laminitis: Thesis, Doctor of Philosophy. Swedish University of Agricultural Sciences.*, 95.
37. Parsons, C.S Orsini,, J. A., Krafty, R., Capewell, L., Boston, R. (2007.): Risk factors for development of acute laminitis in horses during hospitalisations: 73 cases (1997-2004.). *Journal of the American Veterinary Medical Association*, 230, 885-89.
38. Pollit, C.C. (2004.): Equine laminitis., *Clinical Techniques in Equine Practice*, 3, 34-44
39. Pollitt, C.C. (1996.): Basement membrane pathology: a feature of acute equine laminitis. *Equine Veterinary Journal*, 28, 38-46.
40. Radišić B. (2009.): *Anatomija kopita i kopitni mehanizam.*, Sveučilište u Zagrebu., Veterinarski fakultet.

41. Radišić, B. (2010.): Bolesti kopita – verzija 2., Sveučilište u Zagrebu., Veterinarski fakultet.
42. Seltmann, K., Fritsch, A.W., Kas, J.A., Magin, T.M. (2013.): Keratins significantly contribute to cell stiffness and impact invasive behavior. *Proceedings of the National Academy of Science of the United States of America*, 110, 18507-18512.
43. Transition. Madame Curie Bioscience Database, Landes Bioscience., Austin., TX.,USA.
44. Treiber, K.H., Kronfield, D.S., Hess, T.M., Byrd, B.M., Splan, R.K., Stainar, W.B. (2006.): Evaluation of genetic and metabolic predispositions and nutrition risk factors for pasture – associated laminitis in ponies. *Journal of the American Veterinary Medical Association*, 228, 1538-1545.
45. Visser, M.B., Pollitt, C.C. (2011.): The timeline of lamellar basement membrane damage changes during equine laminitis development. *Equine Veterinary Journal*, 43, 471-477.
46. Wang, N., Ingber, D.E. (1994.): Control of cytoskeletal mechanics by extracellular matrix, cell shape, and mechanical tension. *Biophysical Journal*, 66, 2181-2189.
47. Wattle, O. (2000.): Cytokeratins of the stratum medium and stratum internum of the equine hoof wall in acute laminitis. *Acta Veterinaria Scandinavica*, 41, 363-379.
48. Wyle, C.E., Collins, S.N., Verheyen, K.I., Newton, J.R. (2012.): Risk factors for equine laminitis: a systematic review with quality appraisal of published evidence. *The Veterinary Journal*, 193, 58-66.

Internet stranice:

49. https://bs.wikipedia.org/wiki/Anatomija_konja, Anatomska građa tijela konja. Datum pristupa: 26.05.2022.

50. <https://konj.forumcroatian.com/t15-djelovi-konja-i-lokomotorni-sustav>, Koštani sustav konja. Datum pristupa: 28.05.2022.

51. <https://svijetkonja.ba/grada-kopita/>, Izgled kopita. Datum pristupa: 01.06.2022.

52. <https://svijetkonja.ba/laminitis/>, Prikaz lamina kopita. Datum pristupa: 06.06.2022.

53. <https://www.sciencedirect.com/science/article/pii/S1090023317302290>, Lamine korijuma kopita. Datum pristupa: 06.06.2022.

54. <https://www.sciencedirect.com/science/article/pii/S1090023317302290>, Lezije na korijumu kopita. Datum pristupa: 20.06.2022.

55. <https://svijetkonja.ba/laminitis/>, Karakterističan stav konja kod laminitisa. Datum pristupa: 25.06.2022.

56. <https://www.thelaminitissite.org/laminitis.html?fbclid=IwAR1273ieaTF1sp-i>, Klinički znakovi laminitisa. Datum pristupa: 01.07.2022.

10. SAŽETAK

Kroz ovaj rad su objašnjeni uzroci nastanka, klinička slika, liječenje i prevencija laminitisa kod konja. Laminitis se danas smatra sindromom koji najčešće proizlazi iz endokrinih bolesti, a kao takav ima podulju subkliničku fazu, nakon čega se razvijaju divergentni prstenovi na kopitu. Istezanje lamelarnih epitelnih stanica rani je i ključan patohistološki znak koji upućuje na citoskeletnu deformaciju i smanjenu mehaničku otpornost. Rizik za razvoj ove bolesti veći je kod teških pasmina konja, ponija, minijaturnih konja, magaraca, konja prekomjerne tjelesne mase, starijih konja koji boluju od poremećaja rada hipofize, konja koji su već ranije imali znakove laminitisa te konja koji se hrane s velikim količinama lakoprobavljivih ugljikohidrata. Laminitis se obično dijagnosticira na temelju kliničkih znakova poput hromosti, karakterističnog stava (konj naslonjen unatrag na pete) i bolova u kopitu. Također vlasnici konja s dijagnozom laminitisa moraju veliku pažnju obratiti na odgovarajuće liječenje i njegu kopita kako bi se održala ispravna ravnoteža kopita i spriječila dodatna oštećenja. Kod liječenja laminitisa primjenjuju se i mnogi lijekovi poput antibiotika kako bi se konji zaštitili od daljnjih infekcija. Nakon pravilnog liječenja i brige o kopitima mnogi konji se mogu vratiti u prijašnju upotrebu.

Ključne riječi: laminitis, konj, kopito, bolest

11. SUMMARY

This paper explains the hoof disease laminitis, its causes, clinical picture, healing and prevention. Laminitis today is considered to be a syndrome that appears from endocrine diseases, with evidence of extended subclinical phase in some horses, clinically presented by development of divergent hooves rings. Changes of the lamellar epithelial cells is early and key pathohistological sign of cytoskeletal deformation and eroded mechanical protection. The risk for development of this disease is higher in fat breeds, ponies, miniatures horses, donkeys, overweight horses, older horses, those suffering from endocrine diseases related to pituitary gland, horses with history of laminitis and those that are fed with high amount of readily digestible carbohydrates. Laminitis is usually diagnosed based on clinical sings like lameness and typical stance. Owners of horses with diagnose of laminitis have to pay a lot of attention on appropriate treatment and care of the hoof to maintain a locomotor system of the horse in good shape. In laminitis treatment there are medications that can be used, one of which are antibiotics for reduction of infection risks. After the right treatment and hoof care a large number of horses can get back to normal condition and live long.

Key words: laminitis, horse, hoof, disease

12. POPIS SLIKA

Stranica

Slika 1. Važnost konja u zapadnom svijetu ogleda se prvenstveno kroz sport i rekreaciju	1
Slika 2. Anatomska građa tijela konja	2
Slika 3. Koštani sustav konja	3
Slika 4. Izgled kopita	5
Slika 5. Prikaz lamina kopita	6
Slika 6. Lamine korijuma kopita	12
Slika 7. Lezije u korijumu kopita	16
Slika 8. Karakteristični stav konja kod laminitisa	19
Slika 9. Odignuta noga- jedan od kliničkih znakova laminitisa	20
Slika 10. Prikaz divergentnih prstenova na kopitu konja	21
Slika 11. Ležanje konja- potencijalni klinički znak laminitisa	22
Slika 12. Potpore za kopita	25
Slika 13. Primjena potpore za kopita	26
Slika 14. Turpijanje kopita	26
Slika 15. Ugrađena potpora za kopito	27
Slika 16. Kapice za kopito	27
Slika 17. Redovitim pregledima mogu se na vrijeme uočiti promjene na kopitima	31

Laminitis u konja
Nora Budimir

Sažetak: Kroz ovaj rad su objašnjeni uzroci nastanka, klinička slika, liječenje i prevencija laminitisa kod konja. Laminitis se danas smatra sindromom koji najčešće proizlazi iz endokrinih bolesti, a kao takav ima podulju subkliničku fazu, nakon čega se razvijaju divergentni prstenovi na kopitu. Istezanje lamelarnih epitelnih stanica rani je i ključan patohistološki znak koji upućuje na citoskeletnu deformaciju i smanjenu mehaničku otpornost. Rizik za razvoj ove bolesti veći je kod teških pasmina konja, ponija, minijaturnih konja, magaraca, konja prekomjerne tjelesne mase, starijih konja koji boluju od poremećaja rada hipofize, konja koji su već ranije imali znakove laminitisa te konja koji se hrane s velikim količinama lakoprobavljivih ugljikohidrata. Laminitis se obično dijagnosticira na temelju kliničkih znakova poput hromosti, karakterističnog stava (konj naslonjen unatrag na pete) i bolova u kopitu. Također vlasnici konja s dijagnozom laminitisa moraju veliku pažnju obratiti na odgovarajuće liječenje i njegu kopita kako bi se održala ispravna ravnoteža kopita i spriječila dodatna oštećenja. Kod liječenja laminitisa primjenjuju se i mnogi lijekovi poput antibiotika kako bi se konji zaštitili od daljnjih infekcija. Nakon pravilnog liječenja i brige o kopitima mnogi konji se mogu vratiti u prijašnju upotrebu.

Rad je izrađen pri: Fakultetu agrobiotehničkih znanosti Osijek

Mentor: izv.prof.dr.sc. Mislav Đidara

Broj stranica: 45

Broj slika: 17

Broj literaturnih navoda: 56

Jezik izvornika: hrvatski

Ključne riječi: laminitis, konj, kopito, bolest, prevencija, liječenje

Datum obrane:

Stručno povjerenstvo za obranu:

1. izv. Prof. dr. sc. Tina Bobić, predsjednica
2. izv. Prof. dr. sc. Mislav Đidara, mentor
3. doc. Dr.sc. Maja Gregić, član

Rad je pohranjen u: Knjižnici Fakulteta agrobiotehničkih znanosti Osijek, Sveučilište Josipa Jurja Strossmayera u Osijeku, Vladimira Preloga 1.

Horse laminitis
Nora Budimir

Summary: This paper explains the hoof disease laminitis, its causes, clinical picture, healing and prevention. Laminitis today is considered to be a syndrome that appears from endocrine diseases, with evidence of extended subclinical phase in some horses, clinically presented by development of divergent hooves rings. Changes of the lamellar epithelial cells is early and key pathohistological sign of cytoskeletal deformation and eroded mechanical protection. The risk for development of this disease is higher in fat breeds, ponies, miniatures horses, donkeys, overweight horses, older horses, those suffering from endocrine diseases related to pituitary gland, horses with history of laminitis and those that are fed with high amount of readily digestible carbohydrates. Laminitis is usually diagnosed based on clinical sings like lameness and typical stance. Owners of horses with diagnose of laminitis have to pay a lot of attention on appropriate treatment and care of the hoof to maintain a locomotor system of the horse in good shape. In laminitis treatment there are medications that can be used, one of which are antibiotics for reduction of infection risks. After the right treatment and hoof care a large number of horses can get back to normal condition and live long.

Thesis performed at: Fakultetu agrobiotehničkih znanosti Osijek

Mentor: izv.prof.dr.sc. Mislav Đidara

Number of pages: 45

Number of figures: 17

Number of references: 56

Original in: Croatian

Key words: laminitis, horse, hoof, disease, prevention, healing

Thesis defended on date::

Reviewers:

1. Ph.D.Associate Professor Tina Bobić, president
2. Ph.D.Associate Professor Mislav Đidara, mentor
3. Ph.D. Assistant Profesor Maja Gregić, member

Thesis deposited at: Library, Faculty of Agrobiotechnical Sciences Osijek, Josip Juraj Strossmayer University of Osijek, Vladimira Preloga 1.